



Universidade Federal do Maranhão
Pró-Reitoria de Pesquisa, Pós-Graduação e Inovação Programa
de Pós-Graduação em Saúde do Adulto
Mestrado Acadêmico



AVALIAÇÃO DOS EFEITOS DAS FRAÇÕES DO EXTRATO
ETANÓLICO DAS FOLHAS DA *Morus Nigra* L. (AMORA) EM
ANIMAIS COM HIPOESTROGENISMO

Marina Cristine Silva Maranhão

São Luís
2023

MARINA CRISTINE SILVA MARANHÃO

**AVALIAÇÃO DOS EFEITOS DAS FRAÇÕES DO EXTRATO
ETANÓLICO DAS FOLHAS DA *Morus Nigra* L. (AMORA) EM
ANIMAIS COM HIPOESTROGENISMO**

Dissertação apresentada ao Programa de Pós -
Graduação em Saúde do Adulto da
Universidade Federal do Maranhão, como
requisito para a obtenção do título de Mestre em
Saúde do Adulto.

Área de Concentração: Saúde e Metabolismo
Humano

Orientadora: Profa. Dra. Maria do Socorro de
Sousa Cartágenes

Co-orientador: Profa. Dra. Haissa Oliveira
Brito

Coordenador: Marcelo Souza de Andrade

Ficha gerada por meio do SIGAA/Biblioteca com dados fornecidos pelo(a) autor(a).
Núcleo Integrado de Bibliotecas/UFMA

Maranhão, Marina Cristine Silva.

Avaliação dos efeitos das frações do extrato etanólico das folhas da *Morus nigra* L., AMORA em animais com hipoestrogenismo / Marina Cristine Silva Maranhão. - 2023. 64 p.

Coorientador(a): Haissa Oliveira Brito.

Orientador(a): Maria do Socorro de Sousa Cartágenes.

Dissertação (Mestrado) - Programa de Pós-graduação em Saúde do Adulto/ccbs, Universidade Federal do Maranhão, São Luís - Maranhão, 2023.

1. Climatério. 2. Fitoestrógenos. 3. Menopausa. 4. *Morus nigra* L. 5. Produtos naturais. I. Brito, Haissa Oliveira. II. Cartágenes, Maria do Socorro de Sousa. III. Título.

MARINA CRISTINE SILVA MARANHÃO

**AVALIAÇÃO DOS EFEITOS DAS FRAÇÕES DO EXTRATO
ETANÓLICO DAS FOLHAS DA *Morus Nigra* L. (AMORA) EM
ANIMAIS COM HIPOESTROGENISMO**

Dissertação apresentada ao Programa de Pós-Graduação em Saúde do Adulto da Universidade Federal do Maranhão para obtenção do Grau de Mestre em Saúde do Adulto.

A Banca Examinadora da Defesa de Mestrado, apresentada em sessão pública, considerou o candidato aprovado em: 16 / 02 /2023.

Profa. Dra. Maria do Socorro de Sousa Cartágenes (Orientadora)
Universidade Federal do Maranhão – UFMA

Profa. Dra. Haissa Oliveira Brito (Co-orientadora)
Universidade Federal do Maranhão – UFMA

Profa. Dra. Paula Alexandra Martins de Oliveira (Examinador externo)
Universidade de Trás os Montes e Alto Douro - Portugal

Prof. Dr. Rui Miguel Gil da Costa Oliveira (Examinador)
Universidade Federal do Maranhão - UFMA

Prof. Dr. Marcelo Souza de Andrade (Examinador)
Universidade Federal do Maranhão – UFMA

Aos meus filhos, Samuel e Helena, minha fonte
diária de amor.

Ao meu amado esposo, Jonas, minha força e
segurança.

À minha afilhada Sofia, minha eterna “princesa
do reino”.

AGRADECIMENTOS

Deus, em sua infinita plenitude não poderia deixar de me honrar. A Ele todo louvor e glória seja dada. Por seu querer eu renasci e estou aqui como prova do seu bem querer!

Minha Mãezinha Maria, que no ápice do meu sofrer, atendeu meu pedido e clamou junto a seu filho Jesus, pela vida de minha filha. Sou “Totus tuus Mariae”.

Agradeço imensamente a minha a minha mãe, Ivete, e minhas irmãs, Mayara e Cybele, por sempre me incentivarem aos estudos e sempre me colocarem como uma pessoa mais que especial em suas vidas – Meu carinho é de vocês.

Ao meu amado esposo, Jonas Sanches, por sua parceria durante essa caminhada. Mais que meu esposo, você foi meu alicerce, professor, calma e protetor. Obrigada por construir comigo a nossa família – Meu coração é todo seu.

Meus filhos são o melhor que tenho. Samuel Maranhão e Helena Maranhão foram o que eu fiz de melhor nessa vida. Agradecer a eles será sempre pouco, pois, por diversas vezes, precisei deixá-los para trabalhar e para fazer experimentos nos domingos. Outras vezes, precisei largar tudo para estar com eles. Minha vida é inteiramente de vocês, meus amores, a mamãe ama mais que tudo!

Em memória, agradeço ao meu 1º amor de filha. Sofia Canut – que tão precocemente nos deixou, mas que aqui deixou seu amor gigante e a sabedoria de que Deus nos conforta e nos dá força em todas as batalhas. Filha, a “Didi” vai para sempre te amar.

A minha sogra, Audacy, que por muitas vezes me auxiliou com meus filhos, casa e me amparou nos momentos de desânimo. Muito obrigada por sua dedicação e nossa parceria.

As minhas amigas de vida: Gizele, Janaína e Renata. Cada uma com sua peculiaridade, porém mulheres fortes e de garra. Obrigada pela força, pelo carinho e por nunca desistirem da nossa amizade – Vocês valem ouro.

A minha orientadora, profa Dra. Socorro Cartágenes, pela orientação durante o trabalho, pela confiança depositada e pelo fundamental amparo. Foi uma honra ouvi-la e trabalhar com a senhora.

A minha querida coorientadora, profa Dra. Haíssa Oliveira Brito, por me abrir as portas do mestrado, me acolher e compreender, por diversas vezes, minha ausência. Obrigada pelos ensinamentos todo esse tempo, por sua parceria e dedicação.

Ao prof Dr. Rui Miguel Gil da Costa Oliveira, por sua calma, maestria em ensinar e cuidado com seus alunos. Muito obrigada pelo carinho, professor.

Ao Laboratório de Pesquisa e Pós Graduação em Farmacologia (LPPF), por ter cedido

espaço e material para que nossas atividades fossem executadas, bem como o Laboratório de Bioanálises da UFMA, pela estrutura para realização de estudos e experimentos.

Aos queridos colegas de turma do mestrado que foram essenciais no decorrer desses anos. De alunos se tornaram parceiros de vida: Camila Vitória, Larissa Ribeiro e Fabrício Viana, vocês foram fundamentais em minha vida durante esse mestrado. Que Deus abençoe vocês e nossa amizade.

Ao Programa de Pós-Graduação em Saúde do Adulto (PPGSAD), em nome do professor dr. Marcelo Andrade. Muito obrigada pelo apoio e contribuições durante esse percurso.

“Nada na vida deve ser temido, somente compreendido. Agora é hora de compreender mais para temer menos”

Marie Skłodowska-Curie

RESUMO

A transição entre os estágios reprodutivos e não reprodutivos na vida de uma mulher é chamada de climatério, este envolve uma miríade de mudanças físicas, endócrinas e psicológicas que são influenciadas por fatores étnicos, psicológicos e socioculturais. Para o tratamento desses desfechos, é utilizado a terapia de reposição hormonal (TRH), entretanto, há diversos efeitos colaterais, possuindo contra indicações, como tratamento prévio de tumores hormônios-dependentes e história de eventos tromboembólicos anteriores. Alternativas ao TRH, destacam-se os fitoterápicos como *Morus nigra* L., espécie vegetal utilizada no combate aos sintomas da menopausa, cujas folhas contêm substâncias fitoestrogênicas. Este estudo foi do tipo experimental randomizado, sendo os protocolos experimentais aprovados pela CEUA da Universidade Federal do Maranhão. O objetivo deste trabalho foi avaliar o efeito do tratamento crônico das frações aquosa (FAQ) e acetato de etila (FACET) do extrato das folhas de *Morus nigra* L., em animais com hipoestrogenismo. Para os experimentos foram utilizadas ratas da espécie *Rattus norvegicus* linhagem Wistar e camundongos fêmeas *Mus musculus* linhagem Swiss, provenientes do Biotério Central da Universidade Federal do Maranhão (UFMA), com pesos variando entre 250 - 300 g e 25-35g, respectivamente. Para isso, os animais foram divididos em 05 grupos, utilizando 05 animais por grupo: Falso operado (SHAM); Ovariectomizado tratado com salina (OVX-SAL); Ovariectomizado tratado com fração aquosa de 100 mg/kg (OVX-FAQ); Ovariectomizado tratado com fração acetato de 400 mg/kg (OVX-FACET); Ovariectomizado tratado com estrogênio associado com medroxiprogesterona 1 mg /Kg (OVX-E2+P). Durante o tratamento (30 dias) foram mensuradas ciclo estral, peso corporal e mensuração da temperatura corporal. Ao término avaliou-se os parâmetros bioquímicos séricos e hormonais das amostras. O grupo OVX-SAL exibiu uma alteração negativa significativa no peso corporal, gordura total, perfil lipídico e em diferentes marcadores hormonais, por exemplo, estradiol e FSH. Um aumento significativo na temperatura de pele e redução nos níveis séricos de cálcio, também foi encontrado em comparação com o grupo SHAM. As alterações no ciclo estral e atrofia uterina também foram observadas. O grupo OVX-E2+P melhorou significativamente esses efeitos deletérios do hipoestrogenismo em comparação com o grupo OVX-SAL. Sobre o efeito do tratamento com frações de *M. nigra* em relação ao peso corporal e gordura total, observou-se que este efeito redutor significativo com as duas frações de *M. nigra*. Além disso, foi marcante o efeito positivo no perfil lipídico dos animais que receberam as duas frações de *M. nigra*. Porém, o grupo OVX-FACET mostrou-se mais eficiente no controle dos fogachos, acúmulo de gordura perfil lipídico e hormonal. Desta forma conclui-se que as duas frações de *M. nigra* possuem efeitos benéficos anti-osteoporóticos, anti-dislipidêmicos e anti-ateroscleróticos. Porém, mais estudos devem ser realizados quanto ao efeito da atividade estrogênica frente aos principais sintomas da menopausa.

Palavras-chave: Menopausa. *Morus nigra* L. Climatério; Fitoestrógenos; Produtos naturais.

ABSTRACT

The transition between reproductive and non-reproductive stages in a woman's life is called climacteric, this involves a myriad of physical, endocrine and psychological changes that are influenced by ethnic, psychological and sociocultural factors. For the treatment of these outcomes, hormone replacement therapy (HRT) is used, however, there are several side effects, with contraindications, such as previous treatment of hormone-dependent tumors and history of previous thromboembolic events. Alternatives to HRT include herbal medicines such as *Morus nigra* L., a plant species used to combat menopausal symptoms, whose leaves contain phytoestrogenic substances. This study was of the randomized experimental type, with the experimental protocols approved by the CEUA of the Federal University of Maranhão. The objective of this work was to evaluate the effect of the chronic treatment of the aqueous (FAQ) and ethyl acetate (FACET) fractions of *Morus nigra* L. leaf extract in animals with hypoestrogenism. For the experiments, rats of the species *Rattus norvegicus*, Wistar strain and female *Mus musculus* Swiss strain mice, from the Central Animal Facility of the Federal University of Maranhão (UFMA), with weights ranging from 250 - 300 g and 25-35g, respectively, were used. For this, the animals were divided into 05 groups, using 05 animals per group: False operated (SHAM); Saline-treated ovariectomized patient (OVX-SAL); Ovariectomized treated with an aqueous fraction of 100 mg/kg (OVX-FAQ); Ovariectomized patient treated with 400 mg/kg acetate fraction (OVX-FACET); Ovariectomized patient treated with estrogen associated with medroxyprogesterone 1 mg /Kg (OVX-E2+P). During treatment (30 days) the estrous cycle, body weight and body temperature were measured. At the end, the serum and hormonal biochemical parameters of the samples were evaluated. The OVX-SAL group exhibited a significant negative change in body weight, total fat, lipid profile and in different hormone markers, eg estradiol and FSH. A significant increase in skin temperature and reduction in serum calcium levels was also found compared to the SHAM group. Changes in the estrous cycle and uterine atrophy were also observed. The OVX-E2+P group significantly improved these deleterious effects of hypoestrogenism compared to the OVX-SAL group. On the effect of treatment with fractions of *M. nigra* in relation to body weight and total fat, it was observed that this significant reducing effect with the two fractions of *M. nigra*. In addition, the positive effect on the lipid profile of the animals that received the two fractions of *M. nigra* was remarkable. However, the OVX-FACET group was more efficient in controlling hot flashes, fat accumulation, lipid and hormonal profile. Thus, it is concluded that the two fractions of *M. nigra* have beneficial anti-osteoporotic, anti-dyslipidemic and anti-atherosclerotic effects. However, more studies should be carried out regarding the effect of estrogenic activity on the main symptoms of menopause.

Keywords: Menopause. *Morus nigra* L. Climacteric; Phytoestrogens; Natural products.

LISTA DE ILUSTRAÇÕES

Figura 1 - Alterações hormonais ovarianas na menopausa	18
Figura 2 - Estrutura do estrano e as três moléculas de estrogênio mais importantes do corpo humano	19
Figura 3 - Síntese de estrogênio - "sistema de duas células-duas-gonadotrofinas"	20
Figura 4 - Classificação dos fitoestrógenos.....	22
Figura 5 - Folhas e frutos da espécie <i>Morus nigra</i> L. (amoreira preta).	23
Figura 6 - Citologia vaginal durante o ciclo estral.	29
Figura 7 - Esquema para a indução de fogachos.	31
Tabela 1 - Efeito das frações do extrato de <i>Morus nigra</i> no ciclo estral de ratas Wistar.....	33
Figura 8 - Avaliação ponderal, do tecido adiposo e massa uterina.	35
Figura 9 - Avaliação dos níveis séricos de cálcio, magnésio, ácido úrico e albumina.....	36
Figura 10 - Avaliação do perfil lipídico.	39
Figura 11 - Avaliação do perfil hormonal.	40
Figura 12 - Avaliação de fogachos	41

LISTA DE ABREVIATURAS E SIGLAS

AKR1C3	Aldo-ceto-redutase 1C3
ANOVA	Análise de Variância
CEE	Estrogênio equino conjugado
CEUA	Comissão de Ética no Uso de Animais
CONCEA	Conselho Nacional de Controle de Experimentação Animal
E1	Estrona
E2	17 β Estradiol
E3	Estriol
ELISA	Enzyme Linked Immuno Sorbent Assay
EPM	Erro Padrão da Média
EtOH	Etanol
EUA	Estados Unidos da América
FACET	Fração acetato de etila
FAQ	Fração aquosa
FSH	Hormônio Folículo Estimulante
FTs	Fitoestrógenos
HDL	high density lipoprotein
HPLC-PDA	Cromatografia líquida de alta eficiência com detector de arranjo de diodos
LPPF	Laboratório de Farmacologia
MeOH	Metanol
NaCl	Cloreto de Sódio
OVX	Ovariectomia
PPGSAD	Programa de Pós Graduação em Saude do Adulto
RENISUS	Relação Nacional de Plantas de Interesse do Sistema Único de Saúde
s.c	via subcutânea
SAL	salina
SHAM	Falso operado
TRH	Terapia de Reposição Hormonal
UFMA	Universidade Federal do Maranhão
v.o	via oral
17 β -HSD 17 β	hidroxiesteróide desidrogenase

LISTA DE SÍMBOLOS

® registrado

β beta

SUMÁRIO

1	INTRODUÇÃO	15
2	FUNDAMENTAÇÃO TEÓRICA	17
2.1	Fisiologia do climatério	17
2.2	Climatério e terapia de reposição hormonal.....	19
2.3	Terapia alternativa – fitoestrogênicas	21
2.4	Amora – <i>Morus nigra</i> L.....	22
3	OBJETIVOS	25
3.1	Objetivo Geral	25
3.2	Objetivos específicos	25
4	MATERIAIS E MÉTODOS.....	26
4.1	Tipo de estudo.....	26
4.2	Preparação do Extrato e Obtenção das frações.....	26
4.3	Animais.....	26
4.4	Grupos experimentais e Tratamento.....	27
5	SEQUÊNCIA EXPERIMENTAL	28
5.1	Período de adaptação dos animais no Biotério Setorial.....	28
5.2	Cirurgia de Ovariectomia e grupo Falso Operado	28
5.3	Determinação do ciclo estral	28
5.4	Determinação do peso corporal dos animais	30
5.5	Determinação do peso uterino e adiposo total	30
5.6	Coleta do sangue e análise bioquímica – hormonal	30
5.7	Indução de fogachos em camundongos fêmeas ovariectomizadas.....	30
5.7.1	Exercício forçado para indução de fogachos/ondas de calor	30
5.7.2	Registro da temperatura caudal e processamento da imagem	31
5.8	Análise estatística	32
6	RESULTADOS.....	33
6.1	Efeito do tratamento com frações de <i>Morus nigra</i> na determinação do ciclo estral	33
6.2	Efeito do tratamento com frações de <i>Morus nigra</i> sobre o peso corporal, tecido adiposo e tecido uterino	34
6.3	Efeito do tratamento com frações de <i>Morus nigra</i> sobre a concentração plasmática de ácido úrico, albumina, cálcio e magnésio.....	35

6.4	Efeito do tratamento com frações de <i>Morus nigra</i> sobre o perfil lipídico	37
6.5	Efeito do tratamento com frações de <i>Morus nigra</i> sobre a concentração plasmática de Estradiol e FSH	40
6.6	Efeito do tratamento com frações de <i>Morus nigra</i> sobre a variação de temperatura cutânea caudal de camundongos fêmeas	41
7	DISCUSSÃO	42
8	CONCLUSÃO	50
	REFERÊNCIAS	51
	ANEXOS	63

1 INTRODUÇÃO

O climatério é caracterizado por mudanças endócrinas devido ao declínio da atividade ovariana; mudanças biológicas em função da diminuição da fertilidade; e mudanças clínicas em consequência das alterações do ciclo menstrual, culminando com a menopausa. (MONTELEONE et al., 2018; TALAULIKAR, 2022).

Atualmente, observa-se um aumento na expectativa de vida mundial para as mulheres. Estudos predizem que até 2050, as mulheres com 50 anos ou mais totalizam 1,6 milhões (DESA, 2019). A maioria delas é acometida pela menopausa entre as idades de 45 e 55 anos como uma parte natural do envelhecimento biológico (SCHOENAKER et al., 2014). No Brasil, um estudo transversal demonstrou que a irregularidade menstrual começa entre as idades de 44 e 49 anos. A idade da menopausa foi entre 45 e 51 anos, sem diferenças entre as classes socioeconômicas (POMPEI et al., 2022).

O processo de senescência do sistema reprodutor feminino, na fase do climatério, apresenta diminuição do 17- β -Estradiol e o aumento do Hormônio Folículo Estimulante (FSH), destacando-se a participação do eixo regulador hipotalâmico-hipofisário-ovariano, que leva a alterações na ciclicidade ovulatória, modificações no intervalo do ciclo menstrual, diminuição da sensibilidade dos folículos ovarianos ao FSH e diminuição e perda da capacidade reprodutora (MOREIRA et al., 2014; SOUSA et al., 2021). Os sintomas mais comumente apresentados decorrente do hipoestrogenismo incluem fogachos, sudorese noturna, palpitações e cefaleias. Somam-se mudanças no metabolismo ósseo, cardiovascular, distúrbios urinários, irritabilidade, fadiga, perda da libido e manifestações psicológicas como a depressão (MONTELEONE et al., 2018; GAO et al., 2022).

Para o tratamento dos sintomas envolvidos ao climatério, é utilizado a Terapia de Reposição Hormonal (TRH). Entretanto, há diversos efeitos adversos em vários órgãos e seu uso não é universal, possuindo contraindicações, especialmente relacionados à trombose venosa (COSTA et al., 2020; PACIUC, 2020). Assim, muitas mulheres buscam alternativas para mitigar os sintomas do climatério, bem como os efeitos adversos da TRH com outros agentes farmacêuticos não hormonais, dietéticos e fitoterápicos (JOHNSON, ROBERTS, ELKINS, 2019; SANTORO et al., 2021).

Um dos tratamentos alternativos a TRH, são os fitoterápicos que possuem princípios ativos com ação hormonal (MIRANDA et al., 2010).

Alguns estudos realizados com o extrato etanólico das folhas de *M. nigra* demonstraram que o mesmo não apresentam efeitos tóxicos quando administrada por via oral. Além disso, apresenta uma ação potencialmente protetora dos órgãos e possui atividade hipocolesterolêmica, assim, mostra-se como uma fonte natural promissora (FIGUEREDO et al., 2018). Não obstante, um estudo etnofarmacológico indicou que a utilização de *M. nigra* foi eficaz para o tratamento de sintomas do climatério, com considerável consenso de uso popular (maior que 50%) de sua amostra (MIRANDA et al., 2010), podendo constituir um potencial produto natural medicinal para estudos químicos e farmacológicos, especialmente como fonte de substâncias com atividade estrogênica. Em um outro estudo, Costa et al. (2020), com uma amostra de 62 mulheres climatéricas, demonstraram uma melhora dos sintomas no grupo que utilizou pó das folhas de *M. nigra*, com resultados similares ao grupo que utilizou TRH convencional.

Contudo, existe uma lacuna no conhecimento científico voltado para a atuação da *M. nigra* nos sintomas do climatério e seus possíveis efeitos adversos. Deste modo, a espécie vegetal *Morus nigra* L. (*M. nigra*) conhecida popularmente como amoreira-negra ou amora-negra, no Brasil, é uma espécie vegetal muito utilizada no combate aos sintomas da menopausa, cujas folhas contêm substâncias com atividades semelhantes aos do estrogênio, denominadas fitoestrógenos (CHIECHI, 1999).

2 FUNDAMENTAÇÃO TEÓRICA

2.1 Fisiologia do climatério

A liberação dos hormônios femininos pelos ovários, sob estímulo hipofisário, determina os diferentes períodos do ciclo hormonal feminino. O estrogênio e a progesterona são hormônios importantes no ciclo biológico da mulher e determinam as características sexuais secundárias, a liberação do óvulo, manutenção da gestação e do comportamento feminino (ROSNER; SAMARDZIC; SARAO, 2022).

O termo climatério vem do grego “*Klimater*” que significa período de mudanças. Era utilizado no século XIX para descrever certas fases da vida do homem e da mulher, nas quais acreditava-se passar por mudanças radicais (STOLBERG, 2007). É caracterizado como um período de transição entre as fases reprodutiva e não reprodutiva e por diversos sintomas decorrentes das mudanças endócrinas em função do declínio da atividade ovariana e de mudanças biológicas por consequência da redução da fertilidade. A carência de estrogênios no climatério determina mudanças fisiológicas marcantes, ocorrendo modificações nos tecidos como: ondas de calor, irritabilidade, sudorese noturna, fadiga, irritabilidade, distúrbios do sono, diminuição da libido e ressecamento vaginal (SILVA, 2012; FARIA, OLIVEIRA, 2017; LIMA et al., 2019)

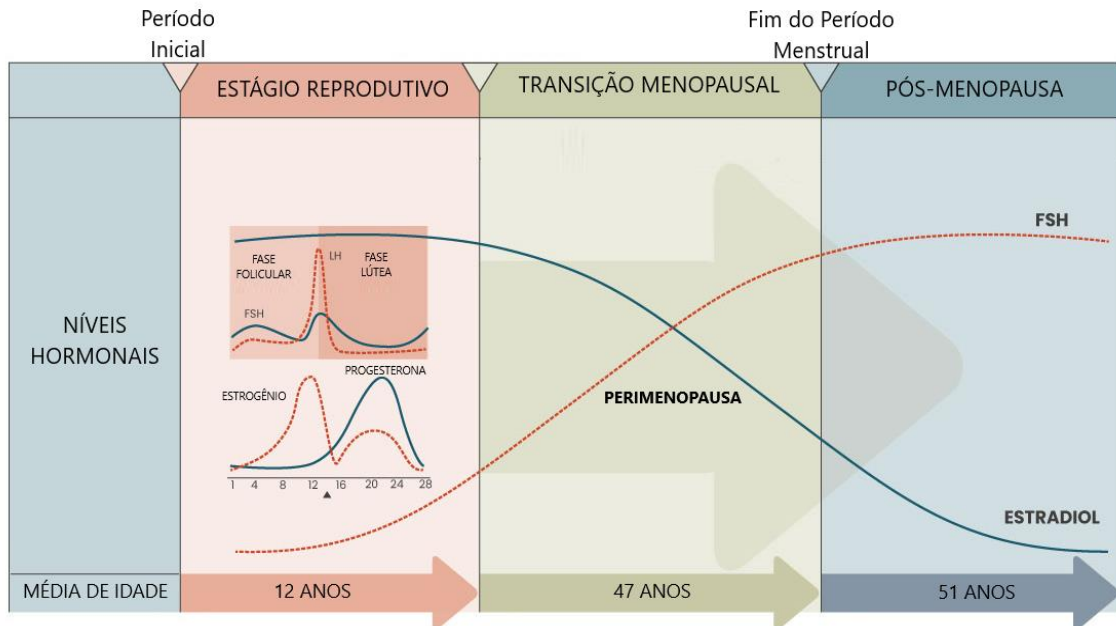
A menopausa é um evento biológico, que se refere ao último período menstrual do ciclo sexual feminino sendo caracterizada pela cessação da menstruação. Para que se determine o diagnóstico de menopausa, é necessário que a mulher se encontre em amenorreia por mais de 12 meses, seguido de concentrações séricas muito baixas do hormônio estradiol e elevada do FSH (TALAULIKAR, 2022).

O mecanismo fisiológico responsável pela menopausa é a perda gradual dos folículos ovarianos, resultando na produção reduzida de estradiol pelo ovário, bem como aumento das concentrações de FSH (hormônio folículo estimulante) e diminuição das concentrações de inibina, responsável pela inibição da liberação de FSH, até o término do ciclo menstrual (THIYAGARAJAN; BASIT; JEANMONOD, 2022).

Com a transição para a menopausa, o FSH aumenta acentuadamente e o estrogênio diminui. Em mulheres na pós-menopausa, os níveis de estrogênio são baixos e os níveis de FSH

permanecem altos por vários anos (Figura 1).

Figura 1 - Alterações hormonais ovarianas na menopausa. Este gráfico destina-se a mostrar as tendências de mudanças nos níveis de FSH e estrogênio e não representam valores absolutos.



Fonte: Adaptado de: Baker et al. (2018).

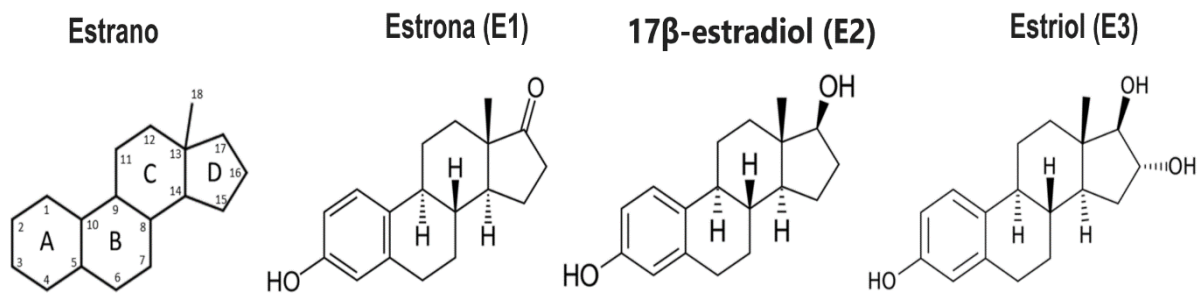
No momento em que uma mulher atinge a transição pela menopausa, ela tem evidências substanciais de deficiência de estrogênio, ou seja, a insuficiência ovariana não pode mais ser compensada por mudanças na produção de hormônios ovarianos e hipofisários (SANTORO et al., 2021).

A literatura científica relata fatores de risco elevados para doenças cardiovasculares, incluindo composição de gordura corporal, metabolismo lipídico e remodelação vascular em mulheres em transição pela menopausa. O aumento da suscetibilidade à osteoporose e doenças cardiovasculares em mulheres na pós-menopausa podem estar associadas a alterações em seus níveis hormonais (MATHEWS et al., 2017; SPOTTER et al., 2018).

2.2 Climatério e terapia de reposição hormonal

O estrogênio é o esteróide sexual feminino mais importante em vertebrados e para a sua síntese, a enzima aromatase do citocromo P450 (CYP19) é essencial. Em humanos, existem três moléculas importantes de estrogênio: estrona (E1), 17 β -estradiol (E2) e estriol (E3). Todos os três compostos tem como estrutura química um hidrocarboneto de 18 átomos de carbono, chamado estrano (CALLARD et al., 2011) (Figura 2).

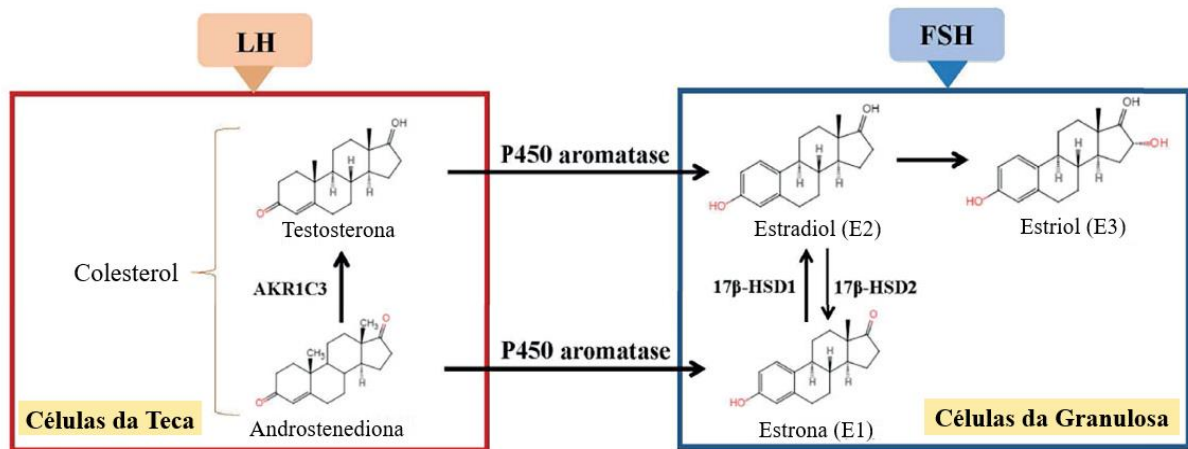
Figura 2 - Estrutura do estrano e as três moléculas de estrogênio mais importantes do corpo humano.



Fonte: Adaptado de HU et al., 2007; REIS et al., 2006.

O E2 é o hormônio que desempenha um papel fundamental no desenvolvimento e na função fisiológica do trato reprodutivo feminino humano, incluindo os ovários e útero (GUYTON, 2020). A biossíntese de estrogênio em folículos ovarianos é conhecida como o "sistema de duas células-duas-gonadotrofinas", porque ambas células (granulosa e teca) e gonadotrofinas (FSH e LH) são fundamentais para a produção de estrogênio em folículos ovarianos. Nas células da teca, a estimulação do LH produz androstenediona e testosterona. Não obstante, nas células da granulosa a testosterona é convertida pela P450 aromatase em E2 (Figura 03).

Figura 3 - Síntese de estrogênio - "sistema de duas células-duas-gonadotrofinas".



Fonte: Adaptado de: XU et al. (2022).

Atualmente, a terapia com E2 é usada como contraceptivo hormonal, terapia hormonal feminizante e na TRH. As indicações para o uso de TRH na idade pós-menopausa aumentaram acentuadamente desde o final da década de 1980, já que vários estudos epidemiológicos mostraram que o uso de TRH reduz o risco de osteoporose, doença coronariana e mortalidade por todas as causas (GRODSTEIN; STAMPFER, 1995; LOBO et al., 2016; MAREŞ, 2020).

No entanto, estudos no final da década de 1990 resultaram em uma reavaliação do paradigma favorável da TRH. Em 1998, o Heart and Estrogen/progestin Replacement Study (HERS) mostrou que a TRH não reduziu o risco de infarto do miocárdio (HULLEY et al., 1998). Posteriormente, em 2002 e 2004, os estudos clínicos mostraram que a combinação estrogênio-progesterona, e o estrogênio sozinho não reduziram o risco de doença coronariana (SHUMAKER et al., 2003; SHUMAKER et al., 2004; ANDERSON et al., 2004). Além disso, a TRH combinada até aumentou o risco de acidente vascular cerebral, tromboembolismo venoso e câncer de mama. Portanto, a TRH não é mais recomendada para a prevenção da doença arterial coronariana ou osteoporose, e os efeitos benéficos são negligenciados devido a esses fatores de risco e efeitos colaterais graves (FLORES; PAL; MANSON, 2021).

Em um estudo realizado por Chlebowski et al. (2020) confirmou que, em mulheres histerectomizadas, o Estrogênio Equino Conjugado (CEE) sozinho pode diminuir a prevalência e a mortalidade do câncer de mama; no entanto, em mulheres com útero intacto, a CEE em combinação com a progesterona pode aumentar o seu risco.

Além de seus efeitos adversos cardiovasculares e endometriais, a TRH também pode ter um impacto negativo no desenvolvimento da demência, embora a questão ainda seja controversa. A maior prevalência de demência, incluindo a doença de Alzheimer, em mulheres, especialmente em mulheres na pós-menopausa, sugere uma forte correlação entre E2 e agravamento da demência (O'BRIEN et al., 2014; PIKE, 2017; CAO et al., 2020; STUTE et al., 2021).

Contudo, a TRH pode reduzir o risco de infarto do miocárdio durante os primeiros cinco anos da menopausa, mas seu uso a longo prazo pode aumentar o risco de acidente vascular cerebral e tromboembolismo venoso (KIM et al., 2020).

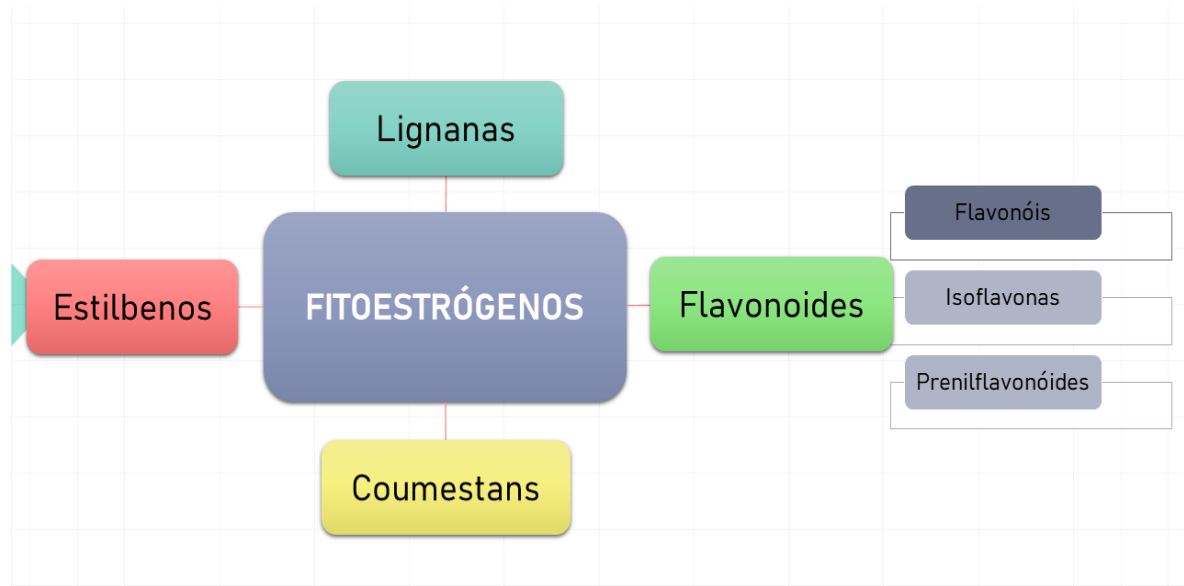
Os efeitos colaterais graves direcionaram a pesquisa de estrogênio a encontrar novas fórmulas ou moléculas que não tenham os efeitos colaterais nocivos do estrogênio, mas tenham um efeito positivo nos sintomas da menopausa.

2.3 Terapia alternativa – fitoestrogênicas

Atualmente, a medicina complementar que contempla o uso de compostos naturais sendo comumente utilizada, devido a presença de substâncias que possuem propriedades farmacológicas que são benéficas para a saúde humana (SHARIFI; HEYDARI; ROUDSARI, 2021). Dentre os compostos comumente utilizados destacam-se os chamados fitoestrógenos (FTs). Essas moléculas estão envolvidas em processos fisiológicos e patológicos relacionados à reprodução, remodelação óssea, pele, cardiovascular, nervoso, sistemas imunológicos e metabolismo (NAJAF NAJAFI; GHAZANFARPOUR, 2018; PETRINE; DEL BIANCO-BORGES, 2021).

Os FTs são compostos não esteróides polifenólicos derivados de plantas que podem exercer um efeito estrogênico e/ou antiestrogênico. São referidos como "estrogênios dietéticos" pois são estrutural e funcionalmente semelhantes ao estrogênio endógeno (17- β estradiol) (PETRINE; BIANCO-BORGES, 2021). Eles podem ser divididos em quatro classes principais com base em sua estrutura química básica: flavonoides (flavonóis, isoflavonas e prenilflavonóides), lignanas, coumestans e estilbenos, conforme descrito na Figura 4 (KIYAMA, 2022).

Figura 4 - Classificação dos fitoestrógenos.



Fonte: Elaboração Própria

Os FTs estão distribuídos em mais de 300 espécies de plantas, predominantemente em *Leguminosae*, subfamília *Papilionoidea*. Eles são frequentemente encontrados em várias fontes vegetais, incluindo ervas, grãos, vegetais e frutas (PANCHE; DIWAN; CHANDRA, 2016; ANANDHI SENTHILKUMAR et al., 2018).

Essa categoria de compostos também são agonistas no tecido ósseo; portanto, eles têm uma influência positiva sobre a osteoporose, bem como neuroprotetores, anticancerígenos mamários, vasodilatador e vasoprotetor (JIN et al., 2017; BASU; MAIER, 2018; KŘÍŽOVÁ et al., 2019; SILVA, 2021). A terapia de reposição hormonal como alternativa aos hormônios sintéticos é, portanto, uma aplicação potencial desses fitoestrógenos (RIETJENS et al., 2017).

2.4 Amora – *Morus nigra* L.

A *Morus nigra* L., popularmente conhecida como "amoreira preta" é uma árvore nativa do oeste da Ásia, bem adaptada ao clima brasileiro (Figura 5). Pode medir até 9m de altura, apresentando folhas ovais, flores monoicas ou dioicas e frutos de cor escura, e um sabor ligeiramente ácido, sendo considerada uma planta de jardim, tolerando bem a poluição atmosférica (VOLPATO et al., 2011; MOHIUDDIN et al., 2011).

Figura 5 - Folhas e frutos da espécie *Morus nigra* L. (Amoreira preta).



Fonte: Castro (2010).

Esta espécie vegetal pode ser encontrada em todo o Brasil e é bem conhecida pela população pelas suas propriedades medicinais fazendo parte da Relação Nacional de Plantas de Interesse do Sistema Único de Saúde (RENISUS), composta por espécies vegetais com potencial para avançar nas etapas da cadeia produtiva e, conseqüentemente, gerar produtos de interesse para a saúde (BRASIL, 2009).

Especialmente as folhas e frutos de *M. nigra*, desperta interesse da comunidade científica e várias propriedades farmacológicas, incluindo atividades antinociceptivas (PADILHA et al., 2009; CHEN et al., 2017), anti-inflamatórias (LÚCIO et al., 2018), antimicrobianas (SOUZA et al., 2017; AULIFA et al., 2018), antimelanogênicas (FREITAS et al., 2016, KOYU et al., 2018), antidiabéticas (ARAÚJO et al., 2015; XU et al., 2018; XU et al., 2020), antiobesidade (FABRONI et al., 2016), anti-hiperlipidêmicas (JIANG et al., 2017; ZENI et al., 2017) e anticancerígenas (ÇAKIROĞLU et al., 2017; TURAN et al., 2017) foram descritas na literatura.

Não obstante, há relatos de efeitos protetores e terapêuticos sobre o sistema nervoso central, fígado, rins, trato gastrointestinal e sistema reprodutor feminino (TAG, 2015; ZENI; DALMAGRO; CAMARGO, 2017; HASSANALILOU et al., 2017; NESELLO et al., 2017;

CAVALCANTE et al., 2018; DENIZ et al., 2018). A maioria dessas características foi atribuída à sua capacidade antioxidante devido a abundantes constituintes fitoquímicos, como polifenóis, flavonoides e antocianinas. Esses achados sugerem que *M. nigra* pode ser usada como um recurso nutracêutico promissor para controlar e prevenir várias doenças crônicas (POLUMACKANYCZ; WESOLOWSKI; VIAPIANA, 2021).

Alguns estudos pré-clínicos têm relatado o possível potencial estrogênico de *M. nigra* em ratas Wistar ooforectomizadas (SILVA et al., 2003; VANONI, 2006). Em ratas Wistar ooforectomizadas submetidas ao tratamento crônico com o extrato hidroalcoólico de *M. nigra* ocorreu prevenção da atrofia vaginal e uterina, além da melhora do perfil lipídico das ratas (SILVA, 2012).

Em outro estudo realizado, ratas prenhes tratadas cronicamente via oral com extrato hidroalcoólico de *M. nigra* não exibiram nenhuma atividade estrogênica ou efeito tóxico no sistema reprodutivo desses animais ou desenvolvimento embrionário (QUEIROZ, 2012). Não obstante, uma recente investigação mostrou que o extrato etanólico não apresentou efeitos tóxicos significativos quando administrado por v.o (FIGUEREDO et al., 2018). Em resumo, a *M. nigra* mostra-se como uma fonte natural promissora na farmacologia possibilitando o avanço para a realização de estudos mecanicistas que comprovem e expliquem os benefícios terapêuticos da planta.

Neste contexto, nosso grupo de pesquisa tem se dedicado a estudar o efeito sobre o uso da amora como tratamento no climatério. Costa et al. (2020), avaliou a eficácia do uso de folhas da *Morus nigra* L. (cápsulas contendo 250 mg de pó de folha) nos sintomas da menopausa e na qualidade de vida de mulheres climatéricas. O estudo envolveu 62 mulheres, divididas em grupos que receberam, *Morus nigra* L., tratamento hormonal com estradiol e placebo, respectivamente. Os resultados mostraram que entre as mulheres avaliadas o uso das folhas de *M. nigra*, melhorou as ondas de calor, insônia, nervosismo, depressão, fraqueza, dor de cabeça e palpitações, afetando positivamente a qualidade de vida dessas mulheres.

3 OBJETIVOS

3.1 Objetivo Geral

Avaliar o efeito do tratamento crônico das frações aquosa (FAQ) e acetato de etila (FACET) do extrato das folhas de *Morus nigra* L., em animais com hipoestrogenismo.

3.2 Objetivos específicos

- Verificar a efetividade da cirurgia de ovariectomia e tratamento estro-progestativos dos animais em experimento;
- Determinar o efeito do tratamento crônico das frações FAQ e FACET no peso corporal, peso uterino e tecido adiposo de ratas;
- Avaliar os níveis hormonais e perfil bioquímico de ratas tratadas com frações FAQ e FACET e estro-progestativos;
- Acompanhar o ciclo estral de ratas menopausadas tratadas com frações FAQ e FACET e estro-progestativos;
- Avaliar o efeito do tratamento com frações FAQ e FACET das folhas da amora e estro-progestativos nos fogachos em animais na menopausa.

4 MATERIAIS E MÉTODOS

4.1 Tipo de estudo

Este estudo foi do tipo experimental randomizado. Os protocolos experimentais desenvolvidos foram aprovados pela Comissão de Ética no Uso de Animais (CEUA) da Universidade Federal do Maranhão e pelo Conselho Nacional de Controle de Experimentação Animal (CONCEA) sob o parecer protocolar de nº. 23115.036194/2019-16.

4.2 Preparação do Extrato e Obtenção das frações

Foram utilizados 450g de folhas trituradas da *Morus nigra* L. por meio de extração por percolação, em temperatura ambiente. Foi utilizado etanol 70% como solvente na extração, definido pela Farmacopeia Brasileira. O extrato foi submetido ao processo com vazão constante de 9 gotas/min até descoloração total. O extrato etanólico bruto (EtOH/H₂O 1:3, v/v) foi submetido à secagem por evaporação à vácuo por 30 minutos em temperatura de 50° C, seguida de liofilização (Liofilizador Liotop, K105, Brasil) por 48 horas em temperatura de -95° C e pressão de 12 µHg. As frações líquido/líquido foram obtidas com acetato de etila e metanol (H₂O/MeOH 7:3, v/v) foram submetidos ao mesmo processo de secagem e analisados por HPLC-PDA. Posteriormente, foram caracterizados e enviados para bioensaios.

Como rendimento das frações, tivemos os seguintes resultados: Fração acetato de etila com 17,16% e fração aquosa com 72,56%. A verificação da presença de flavonoides e derivados de ácidos fenólicos foi constatada pela presença de espectros com bandas características dessas classes em todos os extratos (VIEIRA, 2021).

4.3 Animais

Foram utilizadas ratas da espécie *Rattus norvegicus* linhagem Wistar e camundongos fêmeas *Mus musculus* linhagem Swiss, provenientes do Biotério Central da Universidade Federal do Maranhão (UFMA), com pesos variando entre 250 - 300 g e 25-35g, respectivamente. Os animais foram mantidos com acesso ad libitum à ração e água sendo mantidas sob ciclo claro/escuro (12/12 horas), com temperatura ambiente de 20 a 25°C.

4.4 Grupos experimentais e Tratamento

Os animais foram distribuídos em 05 grupos, de forma randomizada, conforme descrito a seguir:

Grupo 01 - Falso Operado (SHAM): Os animais foram submetidas a uma falsa cirurgia, passando por todo o procedimento cirúrgico, porém não foram retirados seus ovários. Estes animais receberam, por v.o, solução salina.

Grupo 02 - Ovariectomizado e tratado com salina (OVX-SAL): Composto por animais nas quais foram removidos os ovários e por v.o, administrado solução salina, durante o período de 3 dias.

Grupo 03 - Ovariectomizado e tratado com a fração aquosa (FAQ): Os animais foram ovariectomizados, e para o tratamento fora administrado, por v.o, a fração metanólica (FMeOH) na dose de 100 mg/kg, num período de 30 dias.

Grupo 04 - Ovariectomizado e tratado com a fração acetato (FACET): Os animais foram ovariectomizados e para o tratamento fora administrado, por v.o, durante 30 dias, a fração acetato de etila (FAE) na dose de 400 mg/kg.

Grupo 05 – Ovariectomizado e tratado com estrogênio associado com acetato de medroxiprogesterona (OVX E2P - estroprogestativo): Composto por animais ovariectomizados e 21 dias após a cirurgia, foram administrados, por via subcutânea (s.c), o hormônio na dose de 1 mg /Kg de peso do animal.

5 SEQUÊNCIA EXPERIMENTAL

5.1 Período de adaptação dos animais no Biotério Setorial

Os animais provenientes do Biotério Central passaram por um período de adaptação, no Biotério Setorial do Laboratório de Farmacologia (LPPF - UFMA), após os quais foram selecionados, conforme descrito a seguir e distribuídos de forma randomizada para compor os grupos experimentais.

5.2 Cirurgia de Ovariectomia e grupo Falso Operado

Os animais foram anestesiados com a associação dos anestésicos cetamina (60 mg/kg) e xilazina (7,5 mg/kg), por via intraperitoneal, em proporção pré-estabelecida para animais desse porte (FLECKNELL, 2009). Realizou-se antissepsia da região ventral dos animais com posterior laparotomia unilateral de aproximadamente 02 cm na linha mediana supra-púbica, para identificação dos ovários e trompas. As trompas foram expostas e ligadas com fio de sutura, sendo os ovários retirados após ligadura das trompas. As incisões foram suturadas com auxílio de um Catgut cromado cirúrgico com fio absorvível e estéril. Em relação ao grupo SHAM, após a laparotomia, os ovários foram expostos e colocados novamente na cavidade abdominal (KHAJURIA et al, 2012). Posteriormente a incisão foi suturada da mesma forma em todos os animais (VASCONCELOS et al., 2004). Após a cirurgia, durante 03 dias, foi administrado o anti-inflamatório ibuprofeno 30 mg/kg, via oral (SCHÄFERS et al., 2004).

5.3 Determinação do ciclo estral

A coleta do esfregaço vaginal foi realizada sempre pela manhã, para determinação das fases do ciclo estral. A coleta da secreção vaginal foi realizada com o auxílio de uma cureta que foi inserida no introito vaginal das ratas em profundidade de aproximadamente 0,5 cm. O material colhido foi colocado em lâmina de vidro, fixado e corado com hematoxilina e eosina para verificação dos elementos citológicos utilizando o microscópio óptico, em objetivas de 10x e 40x (MARCONDES, 2002).

Foram analisadas as seguintes fases do ciclo estral: Proliferativas (estro e proestro) e Não proliferativas (diestro e metaestro), de acordo com descrito por Long e Evans (1992) (Figura 6).

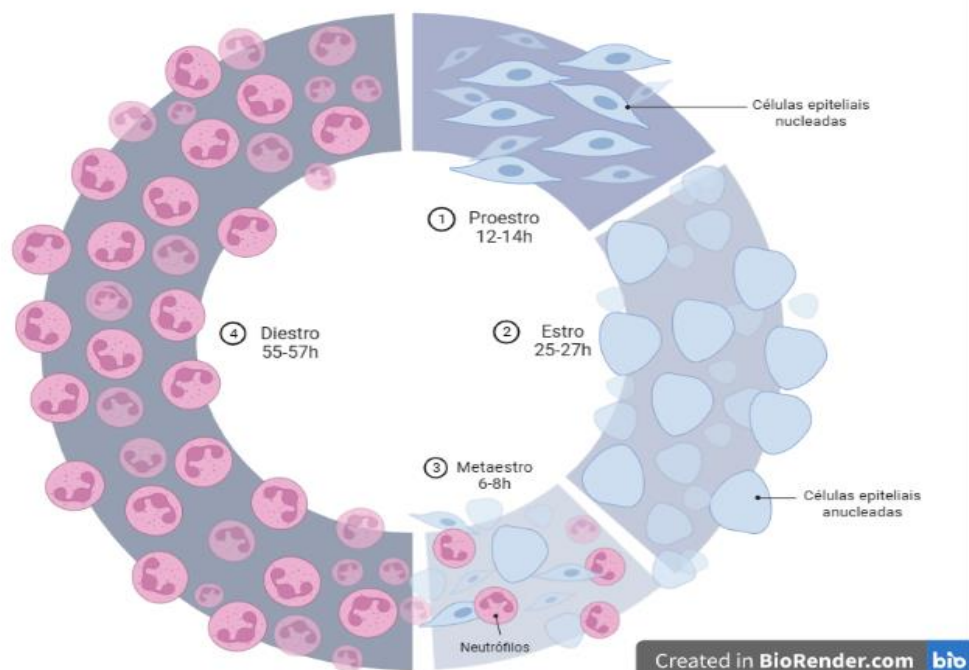
Diestro: Caracterizada pela presença, em campo microscópico, de abundantes leucócitos e escassas células epiteliais basais.

Proestro: Fase que apresenta escassos leucócitos, abundantes células epiteliais de núcleo redondo e volumoso e citoplasma basófilo; escassas células cornificadas do extrato superior. Esta fase na rata dura aproximadamente 12 horas.

Estro: Nesta fase ocorre a atividade estrogênica máxima e, microscópicamente, observam-se escassos leucócitos e células epiteliais e, aumento no número de células cornificadas, que apresentam núcleos picnóticos e citoplasma eosinófilo.

Metaestro: Esta fase se inicia com a regressão do epitélio vaginal. Gradativamente vão desaparecendo as células cornificadas e aumentando o número de leucócitos e de células epiteliais basais.

Figura 6 - Citologia vaginal durante o ciclo estral.



Fonte: Elaboração Própria

5.4 Determinação do peso corporal dos animais

Durante o período de tratamento, foi realizada a determinação do peso corporal, utilizando-se balança analítica. A média do valor do peso corporal foi calculada e registrada a cada semana de tratamento para a determinação do volume das drogas que foram administradas.

5.5 Determinação do peso uterino e adiposo total

Ao término do tratamento foram determinados os pesos úmidos do tecido uterino e adiposo corporal utilizando-se balança analítica. Para cada animal foi calculado o peso relativo do órgão/ 100g do peso corporal.

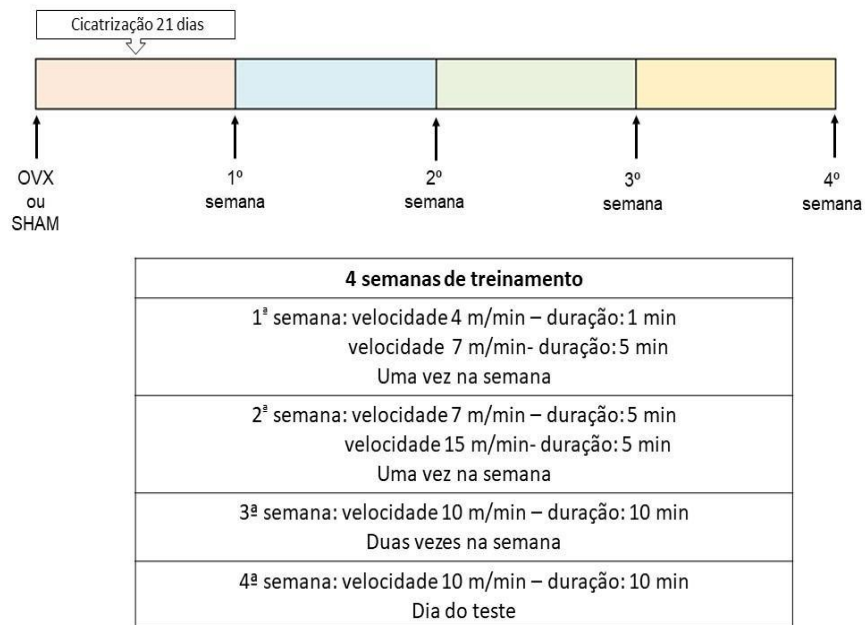
5.6 Coleta do sangue e análise bioquímica - hormonal

Ao término do tratamento as ratas foram anestesiadas com a associação de cetamina (60 mg/kg) e xilazina (7,5 mg/kg) e submetidas a uma incisão abdominal ventral para punção da artéria aorta abdominal e posterior coleta do sangue, utilizando scalp (n° 21G). O sangue foi coletado em tubo com gel separador, seguindo de extração do soro por centrifugação a 3500 rpm por 15 min. Os níveis plasmáticos dos hormônios estradiol e FSH foram dosados pelo método de *Enzyme-Linked Immunosorbent Assay, Abbott Laboratories* (ELISA) e a reação foi realizada de acordo com as instruções dos fabricantes. As dosagens bioquímicas quantitativas foram realizadas utilizando o analisador bioquímico BIO 2000 Bioplus®, para determinação dos seguintes parâmetros: ácido úrico, albumina, cálcio, colesterol total, colesterol - HDL, magnésio, triglicérides, utilizando a técnica e comprimento de onda de acordo com a determinação do fabricante para cada componente a ser analisado.

5.7 Indução de fogachos em camundongos fêmeas ovariectomizadas

5.7.1 Indução de fogachos/ondas de calor

Previamente, os animais foram condicionados durante 3 semanas na esteira com velocidade ascendente (Figura 7) após a ooforectomia. Durante o condicionamento, após a corrida, os animais foram acomodados em um contensor onde permaneceram durante cinco minutos (basal). No dia do experimento, os animais foram forçados a correr e após isso foram



contidos durante 5 minutos somente para medir a temperatura da temperatura caudal. A temperatura da cauda foi comparada com a média da temperatura da cauda medida de acordo com a essa equação:

Figura 7 - Esquema para a indução de fogachos.

$$\Delta TST (\Delta TST = (\text{temperatura da cauda}) - (\text{média da temperatura basal})).$$

Fonte: Elaboração Própria

5.7.2 Registro da temperatura caudal e processamento da imagem

A temperatura da pele e cauda foi medida pelo equipamento Thermal Imager TH9260, mediante a luz infravermelha com lentes de vidro (NEC San-ei Instruments Limited, Japan). A distância óptica para uma medida térmica adequada foi estabelecida para ser entre 16-25 cm. Os animais podem ser mantidos em contenção, com prévia ambientação dos mesmos, em um contendor LE5014. Durante os experimentos, as imagens térmicas foram tiradas no começo do experimento e no final de 5 minutos de cada medida. Todas as medidas de temperatura caudal foram realizadas entre 12:00 e 18:00. Para o processamento da imagem, o software Reporter Generator Lite foi utilizado (NEC San-ei Instruments Limited, Japan). Para a comparação de tamanho entre as figuras e para a determinação da distância desde a base da cauda para o ponto da medida, um clip metálico foi colocado no plano focal, servindo como referência. Nos experimentos de temperatura, foi medido 0.8 cm da base da cauda como uma temperatura média em uma área de 0.25 x 0.25 cm.

5.8 Análise estatística

Todos os resultados foram expressos como média \pm erro padrão da média (EPM). Os dados foram analisados por análise de variância (ANOVA) para medidas repetidas, seguida do teste de Tukey, para comparações múltiplas. O nível de significância adotado foi de 5% ($p < 0,05$). Todos os cálculos estatísticos foram realizados utilizando o programa estatístico GraphPad Prism versão 8.00 for Windows, San Diego, Califórnia, Estados Unidos da América (EUA).

6 RESULTADOS

6.1 Efeito do tratamento com frações de *Morus nigra* na determinação do ciclo estral

Durante todo o tratamento dos animais, o ciclo estral foi determinado pela análise da citologia vaginal, que demonstrou no grupo SHAM regularidade na presença das quatro fases do ciclo estral. Contudo os animais do grupo OVX-SAL mantiveram-se nas fases metaestro, estro e diestro, demonstrando aciclicidade. O grupo OVX E2+P, no período de tratamento apresentou-se nas fases Estro e Diestro do ciclo estral, demonstrando a estrogenização período de tratamento.

Na análise dos grupos tratados com as frações de *Morus nigra* (OVX-FAQ e OVX-FACET) revelaram que no período de tratamento as ratas permaneceram 100% nas fases estro e diestro, conforme Tabela 1.

Tabela 1 – Efeito das frações do extrato de *Morus nigra* no ciclo estral de ratas Wistar.

Fases do ciclo estral	Frequência das fases do ciclo estral (%)				
	30 Dias				
	SHAM	OVX-SAL	OVX E2+P	OVX FAQ	OVX FACET
PRÓ-ESTRO	19,14	0	0	0	0
ESTRO	32,67	52,56	49,25	58,73	60
METAESTRO	21,12	4,37	0	0	0
DIESTRO	27,07	43,07	50,75	41,27	40

Frequência das fases do ciclo estral, aos trinta dias de tratamento, de ratas Wistar dos grupos falso-operado (SHAM), ovariectomizadas tratadas com salina (OVX SAL), ovariectomizadas e tratadas com solução estroprogestativa (OVX E2), ovariectomizadas e tratadas com a fração aquosa do extrato de *Morus nigra* (FAQ) e ovariectomizadas e tratadas com a fração acetato de etila do extrato de *Morus nigra* (FACET).

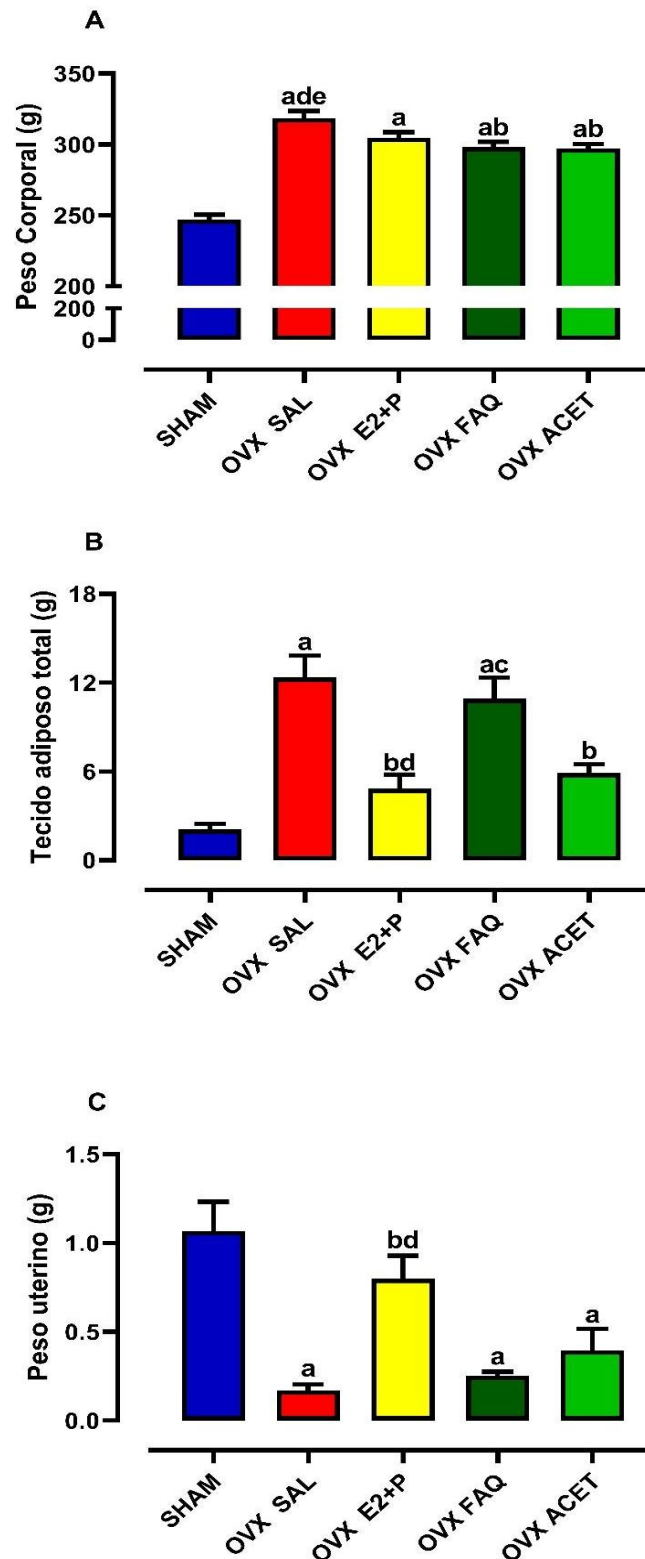
6.2 Efeito do tratamento com frações de *Morus nigra* sobre o peso corporal, tecido adiposo e tecido uterino

Os grupos de ratas ovariectomizadas (OVX SAL; OVX E2+P; OVX FAQ e OVX ACET) apresentaram um importante aumento na massa corporal em comparação aos animais SHAM. O tratamento com estroprogestativo ($304,8 \pm 3,81$ g) reduziu o peso corporal em relação aos animais do grupo OVX SAL ($318,6 \pm 5,08$ g) ($p < 0,05$). Este efeito de redução do peso teve significância estatística nos grupos tratados com as duas frações de *M. nigra*, OVX FAQ ($298,3 \pm 3,59$ g) e OVX ACET ($297,3 \pm 2,92$ g) (Figura 8-A).

Em concordância com o dado anterior, observamos um aumento de aproximadamente 500% do tecido adiposo no grupo OVX SAL ($12,36 \pm 1,48$ g) em comparação aos animais SHAM ($2,09 \pm 0,36$ g). O tratamento com estroprogestativo ($4,84 \pm 0,94$ g) e com OVX ACET ($5,89 \pm 0,60$ g) reduziu significativamente o peso do tecido adiposo. O tratamento com a fração aquosa tende a reduzir o peso do tecido adiposo, mas não atingiu significância estatística quando comparado ao grupo OVX SAL (Figura 8-B).

Em relação ao peso do útero, verificou-se que a ovariectomia induziu a diminuição significativa do peso deste órgão (SHAM vs. OVX SAL), (Figura 8-C). O tratamento com estroprogestativo permitiu recuperar o peso uterino enquanto o tratamento com as frações não afetou o peso deste órgão.

Figura 8 - Avaliação ponderal, do tecido adiposo e massa uterina.



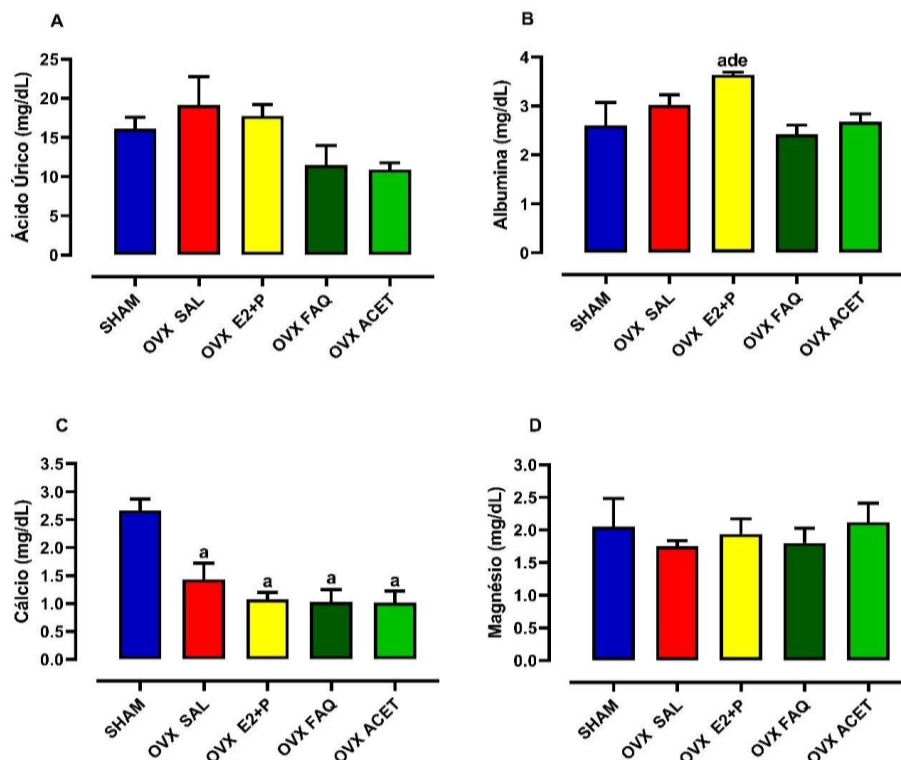
(A) Peso corporal (g); (B) Peso do tecido adiposo (g); (C) Peso uterino (g); de ratas Wistar do grupo Falso-operado (SHAM) que receberam solução NaCl 0,9%; ovariectomizadas (OVX SAL) que receberam NaCl 0,9%; ovariectomizadas tratadas estroprogestativo (OVX E2 + P), ovariectomizadas tratadas com fração aquosa (OVX FAQ) e com fração acetato (OVX ACET). Pontos e barras representam média \pm SEM (n=5) (One way Anova Tukey). a $p < 0,05$ quando comparado a SHAM, b $p < 0,05$ quando comparado a OVX SAL, c $p < 0,05$ quando comparado a OVX E2 + P, d $p < 0,05$ quando comparado a OVX FAQ e e $p < 0,05$ quando comparado a OVX ACET.

6.3 Efeito do tratamento com frações de *Morus nigra* sobre a concentração plasmática de ácido úrico, albumina, cálcio e magnésio

Não foram observadas alterações significativas nas concentrações plasmáticas de ácido úrico nos diferentes grupos estudados, como demonstrado na Figura 9-A. Os níveis de séricos de albumina não variaram em função da ovariectomia (SHAM vs. OVX SAL), mas aumentou significativamente no tratamento com estroprogestativo (Figura 9-B).

Os níveis séricos de cálcio dos grupos de ratas ovariectomizadas (OVX SAL; OVX E2+P; OVX FAQ e OVX ACET) apresentaram uma redução em relação ao grupo SHAM, porém não houve diferença significativa entre os grupos ovariectomizados (Figura 9-C). Os níveis séricos de magnésio dos animais submetidos aos tratamentos propostos no presente estudo não apresentaram diferença estatística significativa (Figura 9-D).

Figura 9 - Avaliação dos níveis séricos de cálcio e magnésio.



(A) Ácido Úrico (mg/dL); (B) Albumina (mg/dL); (C) Cálcio (mg/dL); (D) Magnésio (mg/dL); de ratas Wistar do grupo Falso-operado (SHAM) que receberam solução NaCl 0,9%; ovariectomizadas (OVX SAL) que receberam NaCl 0,9%; ovariectomizadas tratadas estroprogestativo (OVX E2 + P), ovariectomizadas tratadas com fração aquosa (OVX FAQ) e com fração acetato (OVX ACET). Pontos e barras representam média \pm SEM (n=5) (One way Anova Tukey). a $p < 0,05$ quando comparado a SHAM, b $p < 0,05$ quando comparado a OVX SAL, c $p < 0,05$ quando comparado a OVX E2 + P, d $p < 0,05$ quando comparado a OVX FAQ e e $p < 0,05$ quando comparado a OVX ACET.

6.4 Efeito do tratamento com frações de *Morus nigra* sobre o perfil lipídico

Na análise do perfil lipídico os níveis séricos de triglicerídeos aumentaram significativamente nos animais do grupo OVX SAL ($202,3 \pm 31,14$ mg/dL) em comparação ao grupo SHAM ($92,58 \pm 17,72$ mg/dL) e o tratamento estroprogestativo não reduziu este efeito típico da menopausa. O tratamento com as duas frações de *M. nigra*, OVX FAQ ($108,6 \pm 12,94$ mg/dL) e OVX ACET ($78,58 \pm 17,72$ mg/dL) reduziu significativamente os níveis de triglicéridos para níveis próximos do grupo SHAM (Figura 10-A).

Os níveis de colesterol total aumentaram significativamente nos animais OVX SAL ($80,13 \pm 9,49$ mg/dL) em relação ao grupo SHAM ($43,13 \pm 4,78$ mg/dL). Os grupos OVX FAQ e OVX ACET não alteraram significativamente quando comparado com o grupo OVX SAL, mas observa-se que a OVX ACET mitigou o aumento causado pela ovariectomia (Figura 10-B).

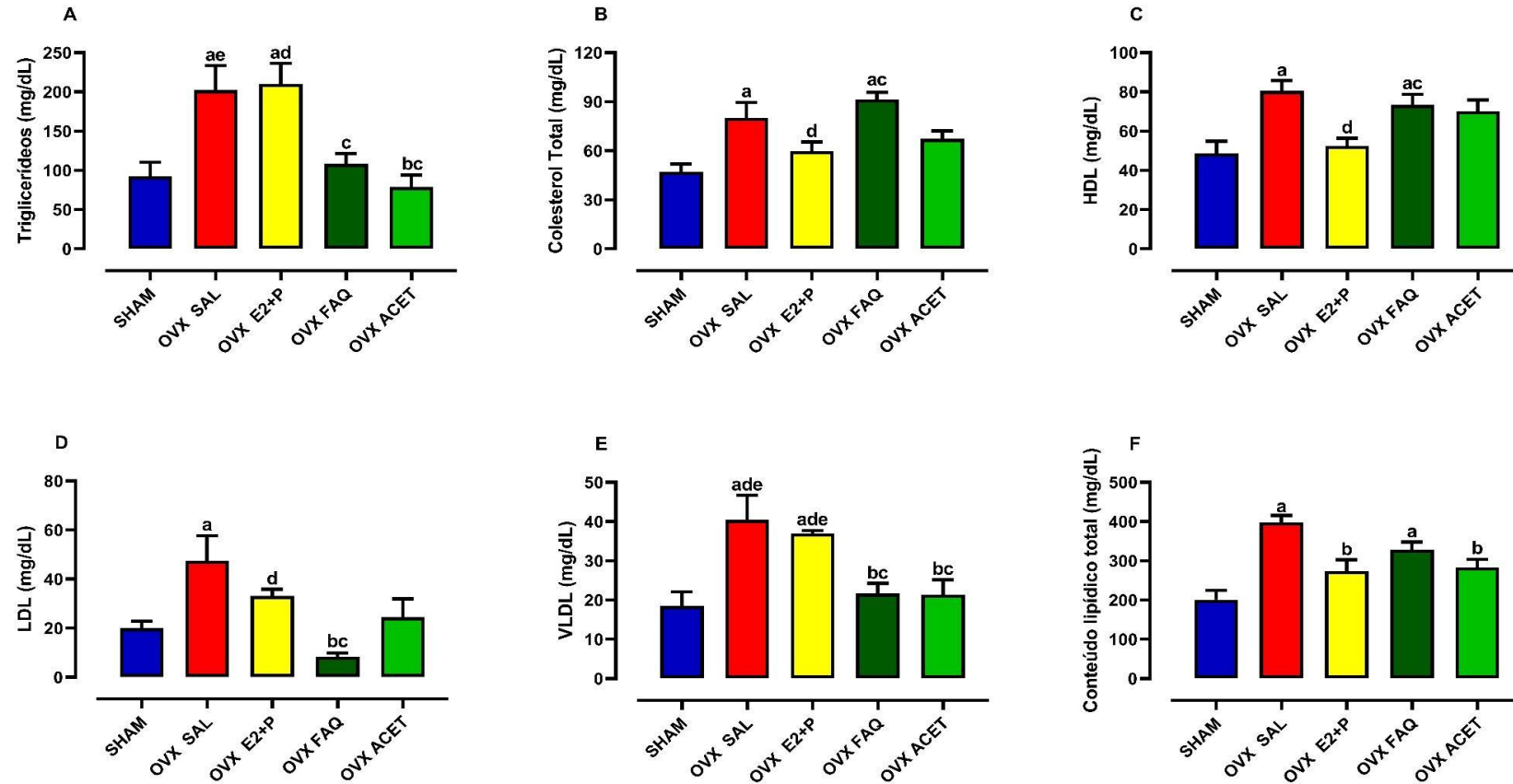
O colesterol HDL aumentou significativamente nos animais OVX SAL ($72,98 \pm 5,23$ mg/dL) em relação ao grupo SHAM ($46,68 \pm 6,18$ mg/dL). A OVX FAQ não alterou significativamente este efeito, porém a OVX ACET mitigou o aumento causado pela ovariectomia, quando comparado com o grupo OVX SAL (Figura 10-C).

De maneira semelhante, observou-se uma aumento significativo de colesterol LDL nos animais do grupo OVX SAL ($47,55 \pm 10,11$ mg/dL) em relação ao grupo SHAM ($20,07 \pm 2,8$ mg/dL). O tratamento estro-progestativo normalizou os níveis séricos de LDL ($33,17 \pm 2,73$ mg/dL). Em adição, constatou-se uma normalização deste parâmetro no grupo OVX ACET ($24,39 \pm 7,56$ mg/dL) e uma marcante redução no grupo OVX FAQ ($8,4 \pm 1,49$ mg/dL) (Figura 10-D).

O tratamento com as duas frações de *M. nigra*, OVX FAQ ($21,71 \pm 2,58$ mg/dL) e OVX ACET ($21,35 \pm 3,81$ mg/dL) reduziu significativamente os níveis de VLDL para níveis próximos do grupo SHAM ($18,52 \pm 3,54$) (Figura 10-A). O tratamento estro-progestativo não reduziu os níveis séricos de LDL ($36,95 \pm 0,7$ mg/dL), se mantendo próximo aos níveis do grupo OVX SAL ($40,45 \pm 6,22$ mg/dL) (Figura 10-E).

Contudo, na análise do conteúdo lipídico total evidencia-se um aumento nos animais do grupo OVX SAL ($398 \pm 17,6$ mg/dL) em relação ao grupo SHAM ($201,2 \pm 23,75$ mg/dL). Adicionalmente, o tratamento com a fração acetato de *M. nigra*, OVX ACET ($283,35 \pm 19,87$ mg/dL), promoveu redução significativa em relação ao grupo OVX SAL (Figura 10-F).

Figura 10 - Avaliação do perfil lipídico



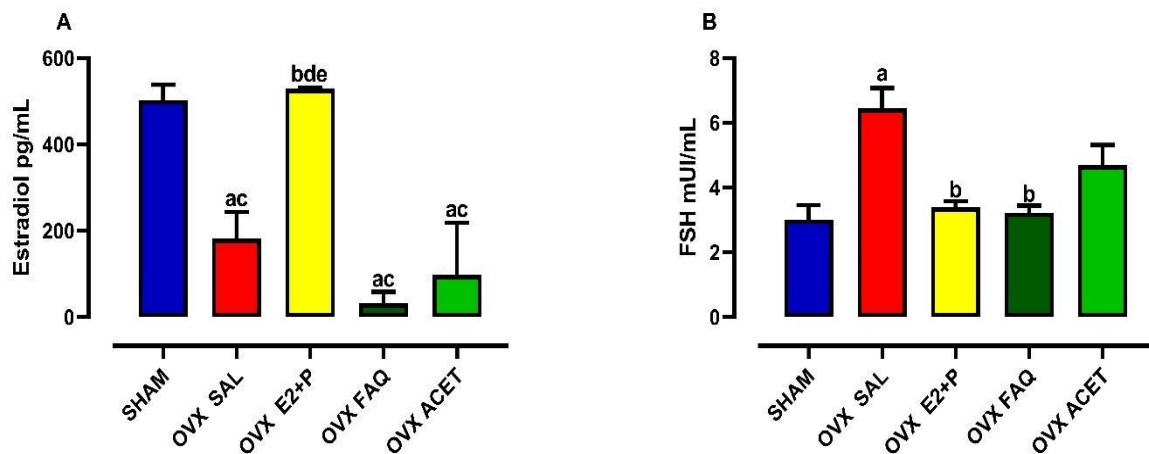
(A) Triglicerídeos (mg/dL); (B) Colesterol total (mg/dL); (C) HDL - high-density lipoprotein (mg/dL); (D) LDL - low-density lipoprotein (mg/dL); (E) VLDL - very low-density lipoprotein (mg/dL); (F) Conteúdo lipídico total (mg/dL); de ratas Wistar do grupo Falso-operado (SHAM) que receberam solução NaCl 0,9%; ovariectomizadas (OVX SAL) que receberam NaCl 0,9%; ovariectomizadas tratadas estroprogestativo (OVX E2 + P), ovariectomizadas tratadas com fração aquosa (OVX FAQ) e com fração acetato (OVX ACET). Pontos e barras representam média \pm SEM (n=5) (One way Anova Tukey). ^a p < 0,05 quando comparado a SHAM, ^b p < 0,05 quando comparado a OVX SAL, ^c p < 0,05 quando comparado a OVX E2 + P, ^d p < 0,05 quando comparado a OVX FAQ e ^e p < 0,05 quando comparado a OVX ACET. LDL = (Colesterol total) - (HDL) - (Triglicerídeos/5); VLDL = Triglicerídeos/5 e Conteúdo lipídico total = (Colesterol total x 2.56) + (Triglicerídeos x 0.87).

6.5 Efeito do tratamento com frações de *Morus nigra* sobre a concentração plasmática de Estradiol e FSH

No grupo OVX SAL ($181,70 \pm 35,88$ pg/mL), observamos uma diminuição dos níveis de estradiol em função da ovariectomia quando comparado ao grupo SHAM ($503 \pm 17,62$ pg/mL). Com o tratamento, observamos aumento expressivo dos níveis de estradiol no grupo tratado com o estro-progestativo (OVX E2 + P vs. OVX SAL). Com relação aos grupos tratados com as frações do extrato, não foram observadas diferenças estatísticas quando comparados ao grupo SHAM (Figura 11-A).

Sobre os níveis séricos de FSH dos animais submetidos aos tratamentos propostos no estudo, apresentaram aumento significativo (SHAM vs. OVX SAL). Tanto o grupo OVX E2 + P ($3,38 \pm 0,19$ mUI/mL), como o grupo OVX FAQ ($3,21 \pm 0,22$ mUI/mL) mostraram redução significativa quando comparados com o grupo OVX SAL ($6,44 \pm 0,63$ mUI/mL) (Figura 11-B).

Figura 11 - Avaliação do perfil hormonal.



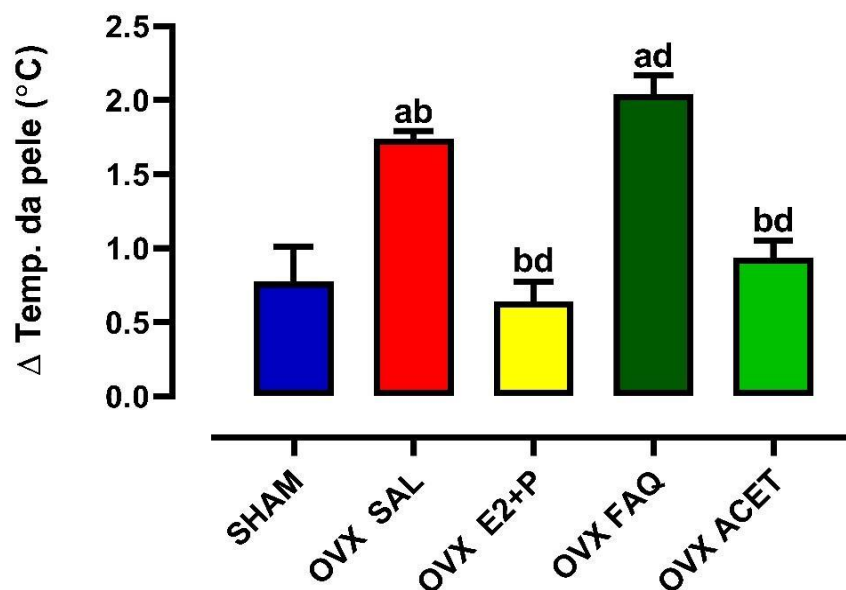
(A) Estradiol sérica (pg/mL) e (B) FSH sérico (mUI/mL) de ratas Wistar do grupo Falso-operado (SHAM) que receberam solução NaCl 0,9%; ovariectomizadas (OVX SAL) que receberam NaCl 0,9%; ovariectomizadas tratadas estroprogestativo (OVX E2 + P), ovariectomizadas tratadas com fração aquosa (OVX FAQ) e com fração acetato (OVX ACET). Pontos e barras representam média \pm SEM (n=5) (One way Anova Tukey). ^a p < 0,05 quando comparado a SHAM, ^b p < 0,05 quando comparado a OVX SAL, ^c p < 0,05 quando comparado a OVX E2 + P, ^d p < 0,05 quando comparado a OVX FAQ e ^e p < 0,05 quando comparado a OVX ACET.

6.6 Efeito do tratamento com frações de *Morus nigra* sobre a variação de temperatura cutânea caudal de camundongos fêmeas

Os animais OVX-SAL apresentaram um aumento na variação de temperatura cutânea, quando comparado ao grupo SHAM. Já o grupo OVX E2+P reduziu esse aumento, quando comparado ao grupo OVX-SAL) (Figura 12).

Ao compararmos as frações do extrato com o grupo OVX-SAL, observamos que a fração OVX FAQ não teve diferença estatística (OVX-SAL vs OVX FAQ) , porem a fração OVX FACET obteve redução significativa dessa temperatura (OVX-SAL vs OVX FACET) (Figura 12).

Figura 12 - Avaliação de fogachos



Delta da variação de temperatura da pele de camundongos fêmeas Swiss do grupo Falso-operado (SHAM) que receberam solução NaCl 0,9%; ovariectomizadas (OVX SAL) que receberam NaCl 0,9%; ovariectomizadas tratadas estroprogestativo (OVX E2 + P), ovariectomizadas tratadas com fração aquosa (OVX FAQ) e com fração acetato (OVX ACET). Pontos e barras representam média \pm SEM (n=5) (One way Anova Tukey). a $p < 0,05$ quando comparado a SHAM, b $p < 0,05$ quando comparado a OVX SAL, c $p < 0,05$ quando comparado a OVX E2 + P, d $p < 0,05$ quando comparado a OVX FAQ e e $p < 0,05$ quando comparado a OVX ACET.

7 DISCUSSÃO

Há evidências concretas de que a saúde é prejudicada em mulheres climatéricas, bem como em modelos animais de ovariectomia (KOEBELE & BIMONTE-NELSON, 2016; SOUROUNI et al., 2021). Alterações bioquímicas são compartilhadas com várias condições relacionadas ao envelhecimento, como doenças cardiovasculares, osteoporose, depressão, diabetes e câncer, entre outras que, de fato, aumentam a incidência no período do climatério (MONTELEONE et al., 2018). As alterações fisiológicas e sintomas durante a menopausa é um grande desafio para as mulheres e, embora a TRH possa proporcionar benefícios, ainda existem várias preocupações e equívocos em relação aos prós e contras da TRH (CAGNACCI & VENIER, 2019; LANGER, 2021).

Nesse contexto, levantamos a hipótese de que desfechos negativos causados pela depleção estrogênica poderia desempenhar um papel nas mudanças fisiológicas associadas ao climatério, e o tratamento com frações do extrato de *Morus nigra* L. poderia atenuar danos e proporcionar benefícios.

Dessa forma, todos os dados são discutidos como segue:

- Composição corporal

No presente estudo, o aumento da massa corporal assim como o aumento do tecido adiposo total foi associado à ovariectomia (Fig. 7A-B). Este efeito coincide com estudos anteriores com roedores e estudos em humanos de mulheres na pós-menopausa que examinaram o papel dos hormônios ovarianos no controle do metabolismo (BROWN et al., 2010; CHALVON-DEMERSAY et al., 2017). Assim, esses achados reforçam a hipótese de que as alterações metabólicas após a ovariectomia afetam o ganho de peso corporal.

O grupo estroprogestativo (OVX E2+P) apresentou uma diminuição no peso corporal e tecido adiposo, quando comparado ao grupo OVX-SAL. Um efeito esperado para esse grupo, já que a ligação do estradiol a receptores do tipo α leva à maior utilização dos lipídeos como fonte de energia, devido à maior oxidação dos ácidos graxos (HEINE et al., 2000).

Contudo, essa diminuição também foi observada nos dois grupos tratados com as frações do extrato de *Morus nigra* L., com maior redução no grupo tratado com a fração acetato de etila, esses resultados em conjunto, sugerem de forma inédita um potencial antiadipogênico

das frações do extrato de *Morus nigra* L. em modelo *in vivo*, conforme revisado em Lim e Choi (2019). Esses resultados corroboram com estudos que evidenciaram que, o tratamento do extrato de *Morus nigra* L. em suínos demonstrou uma redução no tamanho de adipócitos (FAN et al., 2020).

- Ciclo Estral

Para a avaliação do efeito das frações de *Morus nigra* L., foi realizado o modelo de hipoestrogenismo induzido por ovariectomia total. Neste modelo são observadas alterações bioquímicas e fisiológicas, que mimetizam a falência ovariana (HU et al., 2007; RIMOLDI et al., 2007). Inicialmente foram determinadas as fases do ciclo estral das ratas que são caracterizadas, de acordo com a ação dos hormônios ovarianos. As fases estro e proestro indicam atividade estrogênica, também chamada de fase proliferativa e as fases diestro e metaestro são as não proliferativas (LONG, EVANS, 1922; AIRES, 2000; MARCONDES et al., 2002).

Em nossos grupos experimentais, podemos avaliar a ciclicidade dos animais do grupo SHAM, onde se observa a passagem em todas as fases do ciclo estral, desde o Proestro (19,14%), que apresenta células nucleares abundantes, fase Estro (32,67%), observando células epiteliais cornificadas, fase Metaestro (21,12%), onde ocorre a regressão do epitélio vaginal e a fase Diestro (27,06%), que apresenta abundância de leucócitos. Essas características expressam uma normalidade do ciclo e conseqüentemente ação estrogênica, cujas células do epitélio vaginal respondem com grande sensibilidade aos esteróides sexuais (SHEN et al., 2016).

Devido à ovariectomia, que leva à falência hormonal, o ciclo estral das ratas OVX-SAL permaneceram nas fases Metaestro (4,37%), Estro (52,55%) e Diestro (43,06), tendo maior frequência na fase Estro. Este padrão de citologia vaginal observa-se uma aciclicidade, típica da cirurgia de ovariectomia, cuja falência ovariana leva a uma diminuição de estrogênio sérico e conseqüentemente aciclicidade estral (SILVA, 2012).

A presença do hormônio estradiol promove a maturação do epitélio vaginal, gerando a regularidade do ciclo estral. Esse processo ocorre na fase Proestro e Estro do ciclo das ratas (MARCONDES et al., 2002). Com isso, nos resultados encontrados no grupo OVX E2+P, onde as ratas foram tratadas com estradiol, foram observados que elas permaneceram nas fases Estro

(49,25%) e Diestro (50,74%) observando o trofismo e a efetividade da estrogenização (MUECK et al., 2018).

Nos resultados obtidos nos grupos tratados com as frações de *Morus nigra*, foram observadas alterações benéficas do ciclo estral, no período de tratamento, quando comparado ao grupo OVX-SAL. Esses resultados corroboram com estudos que expressam que, os extratos de amora e linhaça demonstraram predomínio de células epiteliais, semelhantes aos animais tratados com estrogênio, apontando possível ação estrogênica dos extratos no epitélio vaginal. Em contrapartida, os animais tratados com salina apresentaram predomínio de leucócitos e pequenas células, semelhante ao hipoestrogenismo (PEREIRA et al., 2022 ; MUECK et al., 2018). Um estudo adicional observa que outras espécies vegetais que contêm isoflavonas também induziram uma fase estro aumentada do epitélio vaginal em ratas ovariectomizadas (COSTA et al., 2020).

- Tecido uterino

O estrogênio aumenta a síntese proteica, a musculatura uterina, a proliferação de células estromais e epiteliais, o desenvolvimento de glândulas endometriais e novos vasos sanguíneos, além da retenção de líquidos e eletrólitos, promovendo o aumento uterino (WIERMAN, 2007; MUECK et al., 2018).

Avaliando-se o peso do tecido uterino, a ovariectomia induziu a diminuição quantitativa da força gravitacional desse tecido em todos os grupos. Esses resultados reforçam os estudos de Pereira et al. (2022), que demonstram que os animais tratados com soro fisiológico apresentaram atrofia uterina devido à ausência de ação estrogênica causada pela retirada dos ovários (MENDES, 2019).

Quando comparado o grupo OVX E2 ao grupo OVX-SAL, observamos um aumento significativo do grupo OVX E2+P, validando o método aplicado e observando o efeito trófico esperado, típico da estrogenização uterina (WEISS, 2000). Entretanto, quando comparado o grupo OVX-SAL aos grupos tratados com as frações (OVX FAQ e OVX ACET), nenhuma das frações do extrato exerceram efeito estrogênico nesse tecido, no período de tratamento, mostrando que na dose administrada as frações de *Morus nigra* não estimularam a proliferação uterina. Ressalta-se que, a média do peso uterino dos grupos tratados com extrato foram maiores que o do grupo OVX-SAL, porém menores que o do grupo OVX E2+P.

Ao avaliarmos o papel fitoestrogênico de algumas espécies vegetais que, contêm grandes concentrações de compostos fenólicos, cujas ações biológicas imitam e / ou modulam a ação estrogênica (VIGGIANI et al., 2019), observamos uma atividade uterotrófica dessas espécies vegetais em alguns animais (KOUBAA-GHORBEL et al., 2021). Esses resultados corroboram com estudos de Maranhão et al. (2014), cujas ratas tratadas com *Linum usitatissimum*, observou-se diminuição do peso uterino de 87,1%, à semelhança do grupo OVR, mostrando que na dose administrada o extrato de linhaça não estimulou a proliferação uterina.

Em contrapartida, Pereira et al. (2022), expressaram que os extratos de linhaça e amoreira utilizados possuíam efeito trófico sobre a espessura endometrial, sugerindo que compostos presentes em extratos de linhaça e amoreira, como os fitoestrógenos (MOSHTAGHIN et al., 2020; TOMA et al., 2020), possam interagir com receptores de estrogênio no endométrio e promover os efeitos tróficos observados.

- Estradiol e FSH

Os hormônios são moléculas produzidas por glândulas endócrinas ou células especializadas que são secretadas em pequenas quantidades na corrente sanguínea, exercendo um efeito fisiológico específico sobre uma ou mais partes do organismo. (MOLINA, 2021). Dentre eles, o 17 β -estradiol e o FSH são uns dos principais hormônios envolvidos nas disfunções da menopausa (MOREIRA et al., 2014; COSTA et al., 2020).

Em nossos resultados, ao analisarmos a dosagem de estradiol, observamos que o grupo OVX-SAL se manteve com os níveis baixos de estradiol, característica comum devido a deficiência estrogênica típica da ovariectomia (JELENIK et al., 2013). Quando comparado o grupo OVX E2+P ao grupo OVX-SAL, observamos um aumento significativo desse hormônio nesse grupo, caracterizando a estrogenização mediante reposição hormonal advinda do composto aplicado (NAMS, 2017)

Quando comparamos as frações do extrato de *Morus nigra* ao grupo OVX-SAL, não tivemos diferença estatística entre os grupos, confirmando o hipoestrogenismo promovido pela ovariectomia e a não reposição estrogênica. Contrariamente ao nosso trabalho, um estudo em ratas utilizando o extrato de *Morus nigra* L., demonstrou aumento de estradiol e progesterona (BOLZAN, 2008; SILVA, 2012). Um estudo de Costa et al. (2020), demonstrou elevação dos níveis de estradiol no grupo de mulheres tratadas com amora.

Com relação a dosagem de FSH, o grupo OVX-SAL, nesse parâmetro se manteve elevado com a ovariectomia, corroborando com os estudos expressos por Gu et al. (2018), que demonstra o aumento de LH e FSH após a ovariectomização, que também estão aumentados nas pacientes da menopausa.

Quando comparamos os grupos das frações do extrato ao grupo OVX-SAL, observamos uma diferença estatística do grupo tratado com a fração aquosa (OVX-FAQ), visualizando uma diminuição desse parâmetro, quando comparado ao grupo OVX-SAL. Contudo, a dosagem de FSH se manteve elevada no grupo OVX-FACET, quando comparada ao grupo OVX-SAL. Estudos em ratas utilizando extratos de *Morus alba* L. e *Morus nigra* L., demonstraram redução de FSH e LH séricos, recuperando a atrofia uterina nos animais ovariectomizados (BOLZAN, 2008; SILVA, 2012).

- *Temperatura cutânea caudal*

As ondas de calor são uma resposta rápida e exagerada de dissipação de calor, consistindo em sudorese profusa, vasodilatação periférica e sensações de calor interno intenso. Elas são desencadeadas pela baixa concentração e flutuação de estrogênio na menopausa resultando em alterações nos processos termorregulatórios na área pré-óptica hipotalâmica (SUN et al., 2020).

Em relação aos fogachos, observamos que os animais do grupo OVX-SAL apresentaram um aumento na variação da temperatura cutânea caudal, quando comparado ao grupo SHAM. Isso se deve em parte, à depleção de estrogênio no período da menopausa (FREEDMAN, 2014).

Quando comparamos as frações do extrato ao grupo OVX-SAL, a fração OVX-FAQ não teve diferença entre esses grupos. Porém quando comparamos o grupo OVX-SAL ao grupo OVX FACET, observamos uma reversão significativa na variação da temperatura, desse parâmetro, nesse grupo, tendo semelhança com os resultados do grupo OVX E2+P.

Estudos realizados com flores de *Trifolium pratense* indicam a presença de isoflavonas como formononetina, biochanina A, daidzeína e genisteína como os principais responsáveis pela ação estrogênica e no alívio dos fogachos frequentes nesses períodos de pré e pós-menopausa (WANG DONG, 2021; MANIÇOBA et al., 2022). Outro estudo demonstra que, o tratamento com extrato de lúpulo encurtou a duração das alterações induzidas pela corrida forçada nas temperaturas da pele e do reto, reduzindo a velocidade do fluxo sanguíneo (BAN et al., 2018). Outro estudo que demonstra que ratas que foram administrado extratos de *Cimicifuga racemosa* e registrada a temperatura subcutânea continuamente, estas flutuações de temperatura

não foram observadas nesses animais (KAPUR et al., 2010)

- Cálcio e Magnésio

Quanto à avaliação bioquímica da quantidade mineral óssea, verificamos os níveis de cálcio e magnésio séricos. Hwang et al. (2006) enfatizam a importância da terapia de reposição hormonal para obter ligação aos receptores de estrogênios nas células ósseas e inibir a absorção óssea, aumentar a densidade óssea e reduzir o risco de fratura vertebral.

Nos grupos avaliados no estudo, o cálcio sérico permaneceu elevado nos animais do grupo SHAM, porém os grupos ovariectomizados foram observados diminuição neste parâmetro. Quando comparamos os grupos tratados (OVX- E2+P, OVX-FAQ, OVX-ACET) ao grupo OVX-SAL, não tivemos diferença estatística entre os grupos, nesse parâmetro.

Com relação aos níveis de magnésio sérico, não tivemos diferença estatística entre os grupos avaliados.

Em uma pesquisa, os animais ovariectomizados tratados com extratos de amora e linhaça expressaram percentagem significativa maior de cálcio, fósforo e magnésio que os animais que receberam salina (JACQUES, 2022). É demonstrado que o cálcio presente nos extratos tenha intensificado o efeito dos fitoestrógenos no metabolismo ósseo, uma vez que as folhas de amora, *Morus* spp., apresenta elevado conteúdo de minerais que incluem cálcio, fósforo e magnésio (AKBULUT, ÖZCAN, 2009; WANG et al., 2017). Em outro estudo feito com pó de *Morus. alba* L., demonstrou-se que o conteúdo de cálcio é maior do que o presente no leite, produtos de soja e no queijo (DENG et al., 2020). Similarmente, a linhaça possui mais cálcio do que outros vegetais ricos em proteínas, além de ser rica em magnésio e fósforo (KONONKO et al., 1986; XING et al., 2014; MATTILA et al., 2018).

O Estradiol desempenha um papel fundamental na regulação da homeostase do cálcio no organismo, e a alta ingestão de cálcio potencializa esse efeito na massa óssea (NIEVES et al., 1998; JIAO et al., 2020).

Contudo, os níveis de magnésio associado ao de cálcio podem contribuir para a manutenção da saúde esquelética (CAPOZZI et al., 2020). Portanto, devido à desmineralização óssea em mulheres na pós-menopausa e o papel essencial dos minerais na saúde óssea, sugere-se a suplementação com cálcio, magnésio (MAHDAVI-ROSHAN et al., 2015).

A deficiência de Estradiol leva a alteração na distribuição desses minerais e redução da mineralização (NEEL et al., 2016; SHARMA et al., 2019).

Dessa forma, sugere-se que o extrato de *Morus nigra* foi capaz de prevenir a perda óssea promovida pela falta de ação estrogênica em ratas, atuando possivelmente na modulação do controle da reabsorção óssea, sugerindo que essa suplementação possa prevenir/reduzir os sinais e sintomas causados pela falta de ação estrogênica.

A terapia hormonal torna-se cada vez mais benéfica na prevenção de osteoporose, influenciando desta forma o uso de estrógenos no tratamento da menopausa (SBRH, 2016). Como o estrogênio está envolvido diretamente com o processo de mineralização óssea o efeito dos estrógenos associados ou não com a progesterona tem se demonstrado eficaz e a redução destes hormônios interferem diretamente na densidade mineral óssea (PARDINI, 2014).

- Perfil lipídico

Nossos resultados revelaram um aumento significativo nos níveis plasmáticos de triglicerídeos, colesterol total, HDL-c, LDL-c, VLDL-c e conteúdo lipídico total após ovariectomia em comparação com o grupo SHAM. O tratamento estroprogestativo restaurou os níveis de colesterol total, HDL-c, LDL-c e conteúdo lipídico total. Este efeito está de acordo com estudos anteriores, onde destaca-se a melhora do perfil lipídico em ratas ovariectomizadas tratadas com estrogênio (BÖTTNER & WUTTKE, 2006; MVONDO et al., 2011). Além disso, o estrogênio inibe a primeira enzima na biossíntese de colesterol conhecida como hidroximetilglutaril coenzima A (HMG-CoA) redutase, enzima limitante da síntese de colesterol de novo, reduzindo assim a síntese de colesterol (DI CROCE et al., 1996; PARINI et al., 2000; MONTELEONE et al., 2018).

Neste estudo, as frações do extrato de *M. nigra* não alteraram significativamente os níveis de colesterol quando comparado com o grupo OVX SAL. Porém, a fração (OVX ACET) mitigou o aumento de colesterol causado pela ovariectomia. Não obstante, as frações reduziram significativamente os níveis de triglicerídeos, LDL-c, VLDL-c e conteúdo lipídico para níveis próximos ao grupo SHAM (Figura 10 A-F). Esses achados corroboram com relatórios publicados destacando uma melhora do perfil lipídico após o tratamento com substâncias fitoestrogênicas (SWAR, SHAILAJAN & MENON, 2017; KOUBAA-GHORBEL et al., 2021).

Contudo, esses resultados estão em harmonia com os estudos de Zeni et al. (2017), que mostrou uma melhora do perfil lipídico em ratas tratadas com extrato de *M. nigra* (100 mg/Kg). Em adição, Volpato et al. (2011), avaliaram ratas diabéticas que utilizaram extrato de *M. nigra* e tiveram redução nos níveis de colesterol, triglicerídeos e VLDL. Assim, sugere-se que as frações do extrato de *M. nigra* demonstrem eficácia na redução do risco de doença cardiovascular em organismos sem ação estrogênica.

Os efeitos hipolipemiantes das frações do extrato de *M. nigra* podem ser explicados pelas altas concentrações de flavonoides presentes nesta planta, semelhantes aos terpenóides, que também possuem marcada ação hipolipemiante (JUNG et al., 2006; PAWLOWSKA; OLESZEK; BRACA, 2008).

- Albumina e Ácido úrico

A dosagem de albumina sérica é empregado para avaliar a toxicidade de produtos utilizados, metabolismo e depuração (GONZALEZ, SILVA, 2003; KAYSEN, 2000). Em nossos experimentos, a albumina sérica não variou em função da ovariectomia, todavia, os animais tratados com as frações aquosa e acetato de etila reduziram os níveis de albumina em comparação ao grupo OVX-SAL.

Quando um hormônio sexual está livre ou ligado à albumina, o hormônio é considerado biodisponível (WALLACE et al., 2013). Isso significa que ele pode adentrar o tecido e produzir um efeito biológico.

Não foram observadas alterações nas concentrações de ácido úrico entre os grupos avaliados. De maneira similar, um estudo utilizando chá das folhas de *Morus nigra*, revelou níveis de ácido úrico que também não deram significância estatística em relação ao grupo controle (OLIVEIRA et al., 2013; PEREIRA et al., 2022). Os resultados não mostraram diferenças nos níveis plasmáticos de ácido úrico entre os diferentes grupos analisados.

O ácido úrico é um marcador relacionado à obesidade (VAYÁ et al., 2015), diabetes mellitus (HAYDEN; TYAGI, 2004), dislipidemia (PENG et al., 2015) e câncer (KANBAY et al., 2013). A diminuição dramática nos níveis de estrogênio e o consequente aumento da proporção de andrógenos (ou seja, testosterona) para estradiol que ocorrem após a menopausa, leva a uma mudança na distribuição de gordura durante a transição da menopausa, tornando as mulheres na pós-menopausa mais propensas à obesidade (BONACCORSI et al., 2019).

8 CONCLUSÃO

O presente estudo foi investigado o efeito das frações do extrato etanólico das folhas da *Morus nigra* L. (amora) em animais com hipoestrogenismo.

Na fração aquosa (100 mg/kg) e fração acetato de etila (400 mg/kg) do extrato, em ratas com hipoestrogenismo, promovido por ovariectomia, foram observados que:

- a) o método de indução de ovariectomia induziu ao esfregaço atrófico, mantendo a aciclicidade estral;
- b) a solução estroprogestativa promoveu a reposição hormonal nas ratas ovariectomizadas, mantendo-as na fase estro e diestro do ciclo, reduzindo o ganho ponderal e gordura intra-abdominal e, estimulando a proliferação uterina;
- c) as frações aquosa e acetato de etila não reverteram a ciclicidade estral no tratamento diário das ratas ovariectomizadas;
- d) frações do extrato reverteram o peso corporal, peso do tecido adiposo, e a proliferação uterina das ratas, promovidos pela ovariectomia;
- e) as frações aquosa e acetato de etila administrado revelou alterações benéficas no perfil lipídico;
- f) as frações aquosa e acetato de etila administrado não alteraram os parâmetros bioquímicos avaliados, promovidos pela ovariectomia
- g) a fração FACET do extrato de *Morus nigra* reverteu a variação de temperatura cutânea caudal, neste modelo, com eficácia comparável à da terapia de reposição hormonal.

Diante dos resultados apresentados, conclui-se que a administração das frações do extrato etanólico das folhas da *Morus nigra* L., por um período de 30 dias, não demonstrou atividade estrogênica frente aos principais sintomas da menopausa. Todavia dados da literatura reforçam a importância que tem o modelo experimental usado, porém são necessários mais estudos utilizando diferentes doses, tempo de tratamento e técnicas de extração desta espécie vegetal para dar continuidade às investigações da atividade fitoestrogênica da amora.

REFERÊNCIAS

- ABOU NEEL, Ensanya Ali et al. Demineralization-remineralization dynamics in teeth and bone. **Int J Nanomedicine**, sep. 2016, p. 4743-4763.
- AIRES, M. M. **Fisiologia**. Rio de Janeiro: Guanabara Koogan, 2007.
- ANANDHI SENTHILKUMAR, Harini; FATA, Jimmie E.; KENNELLY, Edward J. Phytoestrogens: The current state of research emphasizing breast pathophysiology. **Phytotherapy Research**, v. 32, n. 9, p. 1707-1719, 2018.
- ANDERSON, Garnet L. et al. Effects of conjugated equine estrogen in postmenopausal women with hysterectomy: the Women's Health Initiative randomized controlled trial. **Jama**, v. 291, n. 14, p. 1701-1712, april, 2004.
- ARAÚJO, Carolina Morais. et al. Morus nigra leaf extract improves glycemic response and redox profile in the liver of diabetic rats. **Food & function**, v. 6, n. 11, p. 3490-3499, nov. 2015.
- AULIFA, Diah Lia et. al. Phytochemical screening, antibacterial activity, and mode of action on Morus nigra. **Pharmacognosy Journal**, v. 10, Issue 1, jan.-feb., 2018, p. 167-171. Disponível em: file:///D:/USER/Downloads/PharmacognJ-10-167-Diahauthor.pdf. Acesso em: 01 fev. 2023.
- BAKER Fiona C.; DE ZAMBOTTI, Massimiliano; COLRAIN, Ian M.; BEI, Bei. Sleep problems during the menopausal transition: prevalence, impact, and management challenges. **Nat Sci Sleep**. v. 9, n. 10, p. 73-95, feb. 2018.
- BAN Young-Hwan et al. A Hop Extract Lifenol® Improves Postmenopausal Overweight, Osteoporosis, and Hot Flash in Ovariectomized Rats. **Evid Based Complement Alternat Med**. feb. 2018.
- BASU, Paramita; MAIER, Camelia. Phytoestrogens and breast cancer: In vitro anticancer activities of isoflavones, lignans, coumestans, stilbenes and their analogs and derivatives. **Biomedicine & Pharmacotherapy**, v. 107, p. 1648-1666, nov. 2018.
- BOLZAN, Viviane Cordeiro. **Efeito do extrato das folhas de Morus nigra sobre a citologia vaginal e níveis plasmáticos de hormônios sexuais femininos em ratas Wistar**. 2008. 59 f. Dissertação (Mestrado Programa de Pós-Graduação em Ciências Médicas) - Fundação Universidade Federal de Ciências da Saúde de Porto Alegre, 2008.
- BONACCORSI, Glória et al. Changes in Adipose Tissue Distribution and Association between Uric Acid and Bone Health during Menopause Transition. **Int J Mol Sci**, v. 14, n. 20, dec. 2019.
- BÖTTNER, M.; WUTTKE, W. Chronic treatment with physiological doses of estradiol affects the GH-IGF-1 axis and fat metabolism in young and middle-aged ovariectomized rats. **Biogerontology**, v. 7, p. 91-100, apr. 2006.
- BRAZIL. Brazilian Ministry of Health [Official Website of the Health Ministry of Brazil]. **RENISUS - National List of Medicinal Interest to SUS**, may, 2009.

BROWN, L. M.; GENT, L.; DAVIS, K.; CLEGG, D. J. Metabolic impact of sex hormones on obesity. **Brain research**, v. 2, n. 1350, p. 77-85, sep. 2010.

CAGNACCI, A.; VENIER, M. The controversial history of hormone replacement therapy. **Medicina**, v. 55, n. 9, p. 602, sep. 2019.

ÇAKIROĞLU, E. et al. The role of *Morus nigra* extract and its active compounds as drug candidate on human colorectal adenocarcinoma cell line HT-29. **International Journal of Clinical Oncology and Cancer Research**, v. 2, Issue 1, p. 10-14, jan./mar.2017.

CALLARD, G. V. et al. Evolutionary origins of the estrogen signaling system: insights from amphioxus. **The Journal of steroid biochemistry and molecular biology**, v. 127, n. 3-5, p. 176-188, 2011.

CAO, Qing et al. The prevalence of dementia: a systematic review and meta-analysis. **Journal of Alzheimer's Disease**, p. 1157-1166, 2020.

CAPOZZI, A; SCAMBIA, G; LELLO, S. Calcium, vitamin D, vitamin K2, and magnesium supplementation and skeletal health. **Maturitas**, v. 140, p. 55-63, 2020.

CAVALCANTE, Ayp et al. Supplemented *Morus nigra* extract-based medium associated with FSH enables the survival and growth of isolated ovine secondary ovarian follicles. **Reproduction in Domestic Animals**, v. 53, n. 2, p. 423-432, apr. 2018.

CHALVON-DEMERSAY, Tristan; BLACHIER, Francois; TOMÉ, Daniel; BLAIS, Anne. Animal models for the study of the relationships between diet and obesity: a focus on dietary protein and estrogen deficiency. **Frontiers in nutrition**, v. 4, n. 5, mar. 2017.

CHEN, Hu et al. Antinociceptive and antibacterial properties of anthocyanins and flavonols from fruits of black and non-black mulberries. **Molecules**, v. 21, n. 23, dec. 2017.

CHIECHI LM. Dietary phytoestrogens in the prevention of long-term postmenopausal diseases. **Int J Gynecol Obstet**. v. 67, n. 1, p. 39-40, oct. 1999.

CHLEBOWSKI, R. T. et al. Association of menopausal hormone therapy with breast cancer incidence and mortality during long-term follow-up of the women's health initiative randomized clinical trials. **Jama**, v. 324, n. 4, p. 369-380, jul. 2020.

COSTA, J. P. et al. Randomized double-blind placebo-controlled trial of the effect of *Morus nigra* L.(black mulberry) leaf powder on symptoms and quality of life among climacteric women. **International Journal of Gynecology & Obstetrics**, v. 148, n. 2, p. 243-252, 2020.

CREMONINI, Eleonora et al. Metabolic transitions at menopause: in post-menopausal women the increase in serum uric acid correlates with abdominal adiposity as assessed by DXA. **Maturitas**, v. 75, n. 1, p. 62-66, may 2013.

DACKS, P.A., RANCE, N.E.,. Effects of estradiol on the thermoneutral zone and core temperature in ovariectomized rats. **Endocrinology**. 151, 1187-1193, 2010.

DALMAGRO, Ana Paula; CAMARGO, Anderson; ZENI, Ana Lúcia Bertarello. *Morus nigra* and its major phenolic, syringic acid, have antidepressant-like and neuroprotective

effects in mice. **Metabolic brain disease**, v. 32, n. 6, p. 1963-1973, 2017.

DENG, Liling et al. Effect of the mixture of mulberry leaf powder and KGM flour on promoting calcium absorption and bone mineral density in vivo. **J Sci Food Agric**. v. 100, n. 9, p. 3587-3597, jul. 2020.

DENIZ, G. Y. et al. The effect of black mulberry (*Morus nigra*) extract on carbon tetrachloride-induced liver damage. **Archives of Biological Sciences**, v. 70, n. 2, p. 371-378, jan. 2018.

DESA, U. N. **World population prospects 2019: Highlights**. New York (US): United Nations Department for Economic and Social Affairs, 2019. Disponível em: https://www.ined.fr/fichier/s_rubrique/29368/wpp2019_10.key.findings_embargoed.version.en.pdf. Acesso em: 05 fev. 2023.

DI CROCE, L.; BRUSCALUPI, G.; TRENTALANCE, A. Independent behavior of rat liver LDL receptor and HMGCoA reductase under estrogen treatment. **Biochemical and biophysical research communications**, v. 224, n. 2, p. 345-350, 1996.

FABRONI, Simona et al. Screening of the anthocyanin profile and in vitro pancreatic lipase inhibition by anthocyanin-containing extracts of fruits, vegetables, legumes and cereals. **Journal of the Science of Food and Agriculture**, v. 96, n. 14, p. 4713-4723, nov. 2016 .

FAN Lujie et al. Dietary supplementation of *Morus nigra* L. leaves decrease fat mass partially through elevating leptin-stimulated lipolysis in pig model. **J Ethnopharmacol**, v. 1, n. 249, mar. 2020.

FARIA, A. C. P.; OLIVEIRA, F. Q. Fitoestrogênios como alternativa na terapia de reposição hormonal no climatério. **Revista Brasileira de Ciências da Vida**, [S.l.], v. 5, n. 1, 2017.

FIGUEREDO, K. et al. Safety assessment of *Morus nigra* L. leaves: Acute and subacute oral toxicity studies in Wistar rats. **Journal of ethnopharmacology**, v. 224, p. 290-296, oct. 2018.

FLECKNELL, P. **Laboratory animal anaesthesia**. 3. ed. United Kingdom: Academic Press, 2009.

FLORES, Valerie A.; PAL, Lubna; MANSON, Joann E. Hormone therapy in menopause: Concepts, controversies, and approach to treatment. **Endocrine reviews**, v. 16, n. 42, p. 720-752, nov. 2021.

FREEDMAN, R. R. Postmenopausal physiological changes. **Curr Top Behav Neurosci**. v. 21, p. 245-256, 2014.

FREITAS, Marcela Medeiros de et al. Extracts of *Morus nigra* L. leaves standardized in chlorogenic acid, rutin and isoquercitrin: tyrosinase inhibition and cytotoxicity. **PloS one**, v. 21, n. 11, sep. 2016.

GANONG, W. F. **Fisiologia médica**. Porto Alegre: McGraw-Hill, 2006.

GAO, Mingzhou et al. Global hotspots and prospects of perimenopausal depression: A

bibliometric analysis via CiteSpace. **Frontiers in Psychiatry**, v. 10, n. 13, sep. 2022.

GRODSTEIN, F.; STAMPFER, M. The epidemiology of coronary heart disease and estrogen replacement in postmenopausal women. **Progress in cardiovascular diseases**, v. 38, n. 3, p. 199-210, 1995.

GU S. et al Stress Induced Hormone and Neuromodulator Changes in Menopausal Depressive Rats. **Front Psychiatry**. v. 13, n. 9, p. 253, jun. 2018.

HALL, John E.; HALL, Michael E. **Guyton and Hall textbook of medical physiology e-Book**. [s.l.]: Elsevier Health Sciences, 2020.

HASSANALILLOU, T. et al. The protective effects of Morus nigra L. leaves on the kidney function tests and histological structures in streptozotocin-induced diabetic rats. **Biomed Res**, v. 28, n. 14, p. 6113-6118, 2017.

HAYDEN, M. R.; TYAGI, S. C. Uric acid: A new look at an old risk marker for cardiovascular disease, metabolic syndrome, and type 2 diabetes mellitus: The urate redox shuttle. **Nutrition & metabolism**, v. 1, n. 1, p. 1-15, 2004.

HEINE, P. A. et al. Increased adipose tissue in male and female estrogen receptor- α knockout mice. **Proc Natl Acad Sci USA**, v. 97, n. 23, p. 12729-12734, 2000.

HOSONO, T. et al. Effects of estrogen on thermoregulatory tail vasomotion and heat-escape behavior in freely moving female rats. **Am J Physiol Regul Integr Comp Physiol**. 280, R1341-1347, 2001

HU, C.; YUAN, Y. V.; KITTS, D. D. Antioxidant activities of the flaxseed lignin secoisolarisiresinol diglucoside, its aglycone secoisolariciresinol and the mammalian lignans enterodiol and enterolactone in vitro. **Food and Chemical Toxicology**, v. 45, p. 2219- 2227, 2007.

HULLEY, S. et al. Randomized trial of estrogen plus progestin for secondary prevention of coronary heart disease in postmenopausal women. **Jama**, v. 19, n. 280, p. 605-613, aug. 1998.

HWANG, C. S. et al. Isoflavone metabolites and their in vitro dual functions: they can act as an estrogenic agonist or antagonist depending on the estrogen concentration. **The Journal of steroid biochemistry and molecular biology**, v. 101, n. 4-5, p. 246-253, nov. 2006.

JACQUES, Larissa Sampaio. **Efeitos da suplementação de extratos de linhaça e/ou amoreira sobre o sistema ósseo de ratas ovariectomizadas**. 2022. 74 f. Dissertação (Mestrado) - Programa de Pós-Graduação em Ciências da Saúde, Universidade Federal de Lavras. 2022.

JELENIK, T.; RODEN, M. How estrogens prevent from lipid-induced insulin resistance. **Endocrinology**, v. 154, n. 3, p. 989-992, mar. 2013.

JIANG, Yan et al. Effects of the ethanol extract of black mulberry (Morus nigra L.) fruit on experimental atherosclerosis in rats. **Journal of ethnopharmacology**, v. 22, n. 200, p. 228-235, mar. 2017.

JIAO Lijuan et al. Estrogen and calcium handling proteins: new discoveries and mechanisms in cardiovascular diseases. **Am J Physiol Heart Circ Physiol**. v. 1, n. 318, p. H820-H829, apr. 2020.

JIN, Xin et al. Daidzein stimulates osteogenesis facilitating proliferation, differentiation, and antiapoptosis in human osteoblast-like MG-63 cells via estrogen receptor-dependent MEK/ERK and PI3K/Akt activation. **Nutrition Research**, v. 42, p. 20-30, jun. 2017.

JOHNSON, A.; ROBERTS, L.; ELKINS, G. Complementary and alternative medicine for menopause. **Journal of evidence-based integrative medicine**, v. 24, mar. 2019.

JOHNSON, L. R; GUYTON, A.C. **Tratado de fisiologia médica**. Rio de Janeiro: Guanabara Koogan, 2006.

JUNG, Un Ju et al. Effect of citrus flavonoids on lipid metabolism and glucose-regulating enzyme mRNA levels in type-2 diabetic mice. **Int J Biochem Cell Biol**, v. 38, n. 7, p. 134-145, 2006.

KANBAY, M. et al. The role of uric acid in the pathogenesis of human cardiovascular disease. **Heart**, v. 99, n. 11, p. 759-766, jun. 2013.

KAPUR, Priya; WUTTKE, Wolfgang; SEIDLOVA-WUTTKE, Dana. The Cimicifuga racemosa special extract BNO 1055 prevents hot flashes in ovariectomized rats. **Phytomedicine**. v. 17, n. 11, p. 890-894, sep. 2010.

KHAJURIA, Deepak Kumar; RAZDAN, Rema; MAHAPATRA, D Roy. Description of a new method of ovariectomy in female rats. **Revista Brasileira de Reumatologia**, v. 52, n. 3, p. 462-470, 2012.

KIM, J. E. et al. A systematic review and meta-analysis of effects of menopausal hormone therapy on cardiovascular diseases. **Scientific reports**, v. 10, n. 1, p. 1-13, nov. 2020.

KIYAMA, Ryoiti. Estrogenic flavonoids and their molecular mechanisms of action. **The Journal of Nutritional Biochemistry**, v. 10, n. 114, p. 109250, dec. 2022.

KOEBELE, S. V.; BIMONTE-NELSON, H. A. Modeling menopause: The utility of rodents in translational behavioral endocrinology research. **Maturitas**, v. 87, p. 5-17, 2016.

KOUBAA-GHORBEL, F. et al. Salvia officinalis mitigates uterus and liver damages induced by an estrogen deficiency in ovariectomized rats. **Journal of Food Biochemistry**, v. 45, n. 5, 2021.

KOYU, H. et al. Optimization of microwave assisted extraction of Morus nigra L. fruits maximizing tyrosinase inhibitory activity with isolation of bioactive constituents. **Food chemistry**, v. 248, p. 183-191, 2018.

KŘÍŽOVÁ, L. et al.. Isoflavones. **Molecules**, v. 24, n. 6, p. 1076, mar. 2019.

LANGER, R. D. et al. Hormone replacement therapy - where are we now? **Climacteric**. v. 24, n. 1, p. 3-10, feb. 2021.

LIM, SUNG HO; CHOI, CHANG-IK. Pharmacological properties of Morus nigra L.(black

mulberry) as a promising nutraceutical resource. **Nutrients**, v. 11, n. 2, p. 437, 2019.

LIMA, A. M. et al. Loss of quality of sleep and associated factors among menopausal Women/Perda de qualidade do sono e fatores associados em mulheres climatericas. **Ciência & Saúde Coletiva**, v. 24, n. 7, p. 2667-2679, 2019.

LIN, K. L. et al. Low-Intensity Extracorporeal Shock Wave Therapy Promotes Bladder Regeneration and Improves Overactive Bladder Induced by Ovarian Hormone Deficiency from Rat Animal Model to Human Clinical Trial. **Int J Mol Sci**, v. 27; 22(17):9296, 2021.

LOBO, R. A. et al. Back to the future: hormone replacement therapy as part of a prevention strategy for women at the onset of menopause. **Atherosclerosis**, n. 254, p. 282-290, 2016.

LONG, J. A.; EVANS, H. M. The oestrus cycle in the rat it's associated phenomena. **Memories of University of California**, v. 6, p. 1-148, 1922.

LÚCIO, Karine de Pádua et al. Anti-inflammatory and antioxidant properties of black mulberry (*Morus nigra* L.) in a model of LPS-induced sepsis. **Oxidative Medicine and Cellular Longevity**, nov. 2018.

MAHDAVI-ROSHAN, Marjan; EBRAHIMI, Mehrangiz; EBRAHIMI, Aliasgar. Copper, magnesium, zinc and calcium status in osteopenic and osteoporotic post-menopausal women. **Clinical Cases in Mineral and Bone Metabolism**, v. 12, n. 1, p. 18, 2015.

MANIÇOBA, A. C. B. N. et al. *Trifolium pratense* L.: uma alternativa para o tratamento de sintomas vasoativos em mulheres pré e pós-menopausa. **Research, Society and Development**, v. 11, n. 12, p. e536111234695-e536111234695, 2022.

MARANHÃO, Marina Cristine Silva. **Avaliação do tratamento crônico com *Linum usitatissimum* L (linhaça marrom), em ratas ovariectomizadas**. 2014. 44 f. Trabalho de Conclusão de Curso. (Graduação em Farmácia) – Faculdade de Farmácia. Universidade Federal do Maranhão. São Luís, 2014.

MARCONDES, F. K.; BIANCHI, F. J.; TANNO, A. P. Determination of the estrous cycle phases of rats: Some helpful considerations. **Brazilian Journal of Biology**, v. 62, n. 4, p. 609- 614, 2002.

MAREŞ, Miceli A. Replacement Hormone Therapy for Gender Dysphoria and Congenital Sexual Anomalies. **Adv Exp Med Biol**. 2020, p. 121-143.

MATHEWS, L. et al. Coronary endothelial function is better in healthy premenopausal women than in healthy older postmenopausal women and men. **PLoS One**, v. 12, n. 10, 2017.

MATTILA, P. et al. Nutritional Value of Commercial Protein-Rich Plant Products. **Plant Foods Hum Nutr**, v. 73, n. 2, p. 108-115, jun. 2018.

MENDES, Lenise Josy Costa. **Envolvimento das metaloproteínas e sintomas da menopausa: uma abordagem experimental**. 2019. 81 f. Dissertação (Programa de Pós-Graduação em Saúde do Adulto e da Criança/CCBS) - Universidade Federal do Maranhão, São Luís, 2019.

- MIRANDA, M. A. et al. Uso etnomedicinal do chá de *Morus nigra* L. no tratamento dos sintomas do climatério de mulheres de Muriaé, Minas Gerais, Brasil. **HU Revista**, v. 36, n. 1, 2010.
- MOHIUDDIN, E. et al. *Morus nigra* - L. A. J. Med. **Plant. Res.**, v. 5, n. 20, p. 5197-5199, 2011.
- MOLINA, Patricia E. **Fisiologia Endócrina**. 5. ed. São Paulo: McGraw Hill Brasil, 2021.
- MONTELEONE, P. et al. Symptoms of menopause - global prevalence, physiology and implications. **Nature Reviews Endocrinology**, v. 14, n. 4, p. 199-215, 2018.
- MOREIRA, A. C. et al. Phytoestrogens as alternative hormone replacement therapy in menopause: What is real, what is unknown. **The Journal of steroid biochemistry and molecular biology**, n. 143, p. 61-71, 2014.
- MORENO, F. N. et al. *Vitex agnus-castus* L. (Verbenaceae) Improves the Liver Lipid Metabolism and Redox State of Ovariectomized Rats. **Evid Based Complement Alternat Med**, 2015.
- MOSHTAGHIN, Farideh Nozari et al. Effect of hydroalcoholic extract of flaxseed on bone mineral density in Wistar rats using digital radiography. **Caspian J Intern Med**. v. 11, n. 1, p. 92-99, 2020.
- MUECK, A.O. et al. Treatment of vaginal atrophy with estriol and lactobacilli combination: A clinical review. **Am. J. Physiol.-Adv. Physiol. Educ.** 2018, 31, 140–147.
- MVONDO, M. A. et al. A postmenopause-like model of ovariectomized Wistar rats to identify active principles of *Erythrina lysistemon* (Fabaceae). **Fitoterapia**, v. 82, n. 7, p. 939-949, 2011.
- NAJAF NAJAFI, M.; GHAZANFARPOUR, M. Effect of phytoestrogens on sexual function in menopausal women: a systematic review and meta-analysis. **Climacteric**, v. 21, n. 5, p. 437-445, 2018.
- NESELLO, L. A. N. et al. Gastroprotective value of berries: Evidences from methanolic extracts of *Morus nigra* and *Rubus niveus* fruits. **Gastroenterology research and practice**, 2017.
- O'BRIEN, J. et al. Postmenopausal hormone therapy is not associated with risk of all-cause dementia and Alzheimer's disease. **Epidemiologic reviews**, v. 36, n. 1, p. 83-103, 2014.
- OLIVEIRA, A. C. B. et al. Avaliação toxicológica pré-clínica do chá das folhas de *Morus nigra* L. (Moraceae). **Rev. Bras. Pl. Med.**, Campinas, v. 15, n. 2, p. 244-249, 2013.
- PACIUC, J. Hormone therapy in menopause. **Hormonal Pathology of the Uterus**, p. 89-120, 2020.
- PADILHA, Marina de Mesquita et al. Antinociceptive effect of the extract of *Morus nigra* leaves in mice. **Journal of medicinal food**, v. 12, n. 6, p. 1381-1385, dec. 2009.
- PANCHE, Archana N.; DIWAN, Arvind D.; CHANDRA, Sadanandavalli R. Flavonoids:

an overview. **Journal of nutritional science**, v. 5, 2016.

PARDINI, Dolores. Hormone replacement therapy in menopause. **Arquivos Brasileiros de Endocrinologia & Metabologia**, v. 58, n. 2, p. 172-181, 2014.

PARINI, P. et al. Biphasic effects of the natural estrogen 17beta-estradiol on hepatic cholesterol metabolism in intact female rats. **Arterioscler Thromb Vasc Biol.** v. 20, n. 7, p. 1817-1823, jul. 2000.

PAWLOWSKA, Agata Maria; OLESZEK, Wieslaw; BRACA, Alessandra. Qualitative analyses of flavonoids of *Morus nigra* L. and *Morus alba* L.(Moraceae) fruits. **Journal of agricultural and food chemistry**, v. 56, n. 9, p. 3377-3380, 2008.

PENG, T. C. et al. Relação entre hiperuricemia e perfis lipídicos em adultos dos EUA. **Biomed Res Int**, 2015.

PEREIRA, J. P. C. et al. Beneficial Effects of Flaxseed and/or Mulberry Extracts Supplementation in Ovariectomized Wistar Rats. **Nutrients**, v. 14, n. 15, 2022.

PETRINE, J. C. P; DEL BIANCO-BORGES, B. The influence of phytoestrogens on different physiological and pathological processes: An overview. **Phytotherapy Research**, v. 35, n. 1, p. 180-197, 2021.

PIKE, C. J. Sex and the development of Alzheimer's disease. **Journal of neuroscience research**, n. 95, p. 671-680, jan. 2017.

POLUMACKANYCZ, M.; WESOŁOWSKI, M.; VIAPIANA, A. *Morus alba* L. and *Morus nigra* L. Leaves as a promising food source of phenolic compounds with antioxidant activity. **Plant Foods for Human Nutrition**, v. 76, n. 4, p. 458-465, 2021.

POMPEI, L. M. et al. Profile of Brazilian climacteric women: results from the Brazilian Menopause Study. **Climacteric**, v. 25, n. 5, p. 523-529, 2022.

QUEIROZ, G. T. et al. Efficacy of *Morus nigra* L. on reproduction in female Wistar rats. **Food and Chemical Toxicology**. v. 50, p. 816-822, 2012.

RIETJENS, I. M. C. M.; LOUISSE, J.; BEEKMANN, K. The potential health effects of dietary phytoestrogens. **British journal of pharmacology**, v. 174, n. 11, p. 1263-1280, jun. 2017.

RIMOLDI, G. et al. Effects of chronic genistein treatment in mammary gland, uterus, and vagina. **Environmental Health Perspectives**, v. 115, n. Suppl 1, p. 62-68, 2007.

ROMANOVSKY, A.A., IVANOV, A.I., SHIMANSKY, Y.P. Selected contribution: ambient temperature for experiments in rats: a new method for determining the zone of thermal neutrality. **J Appl Physiol.** 92, 2667-2679, 2002

ROSNER, Julie; SAMARDZIC, Tijana; SARAO, Manbeer S. **Physiology, female reproduction**. 2022. Disponível em: <https://pubmed.ncbi.nlm.nih.gov/30725817/>. Acesso em: 03 fev. 2023.

SANTORO, N. et al. The menopause transition: signs, symptoms, and management options. **The Journal of Clinical Endocrinology & Metabolism**, v. 106, n. 1, p. 1-15, jan. 2021.

SBRH - Sociedade Brasileira de Reprodução Humana. Reprodução & Climatério: uma nova era! **Reprodução & Climatério**, São Paulo, v. 16, n. 1, p. 05-62, 2001. Disponível em: https://sbrh.org.br/files/2001/2001_vol16-n3-reproducao-e-climaterio.pdf. Acesso em: 20 jan. 2023.

SCHÄFFERS, M. et al. Cyclooxygenase inhibition in nerve-injury-and TNF-induced hyperalgesia in the rat. **Experimental neurology**, v. 185, n. 1, p. 160-168, 2004.

SCHOENAKER, D. A. et al. Socioeconomic position, lifestyle factors and age at natural menopause: a systematic review and meta-analyses of studies across six continents. **International journal of epidemiology**, v. 43, n. 5, p. 1542-1562, 2014.

SHARIFI, F.; HEYDARI, A; ROUDSARI, R. L. Infertile women's healing experiences of using complementary and alternative medicine: A phenomenological inquiry. **European Journal of Integrative Medicine**, v. 47, p. 101369, 2021.

SHARMA, Divya et al. The effects of estrogen deficiency on cortical bone microporosity and mineralization. **Bone**, n. 110, p. 1-10, may, 2018.

SHEN, J. et al. Effects of low dose estrogen therapy on the vaginal microbiomes of women with atrophic vaginitis. **Sci. Rep.** v. 22, n. 6, apr. 2016.

SHUMAKER, S. A. et al. Conjugated equine estrogens and incidence of probable dementia and mild cognitive impairment in postmenopausal women: Women's Health Initiative Memory Study. **Jama**, v. 23, n. 291, p. 2947-2958, jun. 2004.

SHUMAKER, S. A. et al. Estrogen plus progestin and the incidence of dementia and mild cognitive impairment in postmenopausal women: the Women's Health Initiative Memory Study: a randomized controlled trial. **Jama**, v. 28; n. 289, p. 2651-2662, may, 2003.

SILVA, H. The vascular effects of isolated isoflavones: a focus on the determinants of blood pressure regulation. **Biology**, v. 10, n. 1, p. 49, 2021.

SILVA, Ingrid Oliveira et al. Avaliação do potencial estrogênico de *Morus sp* em ratas Wistar. **Centro de Biologia da Reprodução**, Juiz de Fora, v. 26, n. 1/2, p. 19-23, jan./dez., 2003.

SILVA, Selma do Nascimento. **Atividade Fitoestrogênica de *Morus Nigra L*, *Moraceae*, em ratas ovariectomizadas**. 2012. 126 f. Tese (Doutorado em Biotecnologia) – RENORBIO, Universidade Federal do Maranhão. São Luís, 2012.

SOUROUNI, M. et al. Assessment of the climacteric syndrome: a narrative review. **Arch Gynecol Obstet**, v. 304, n. 4, p. 855-862, oct. 2021.

SOUSA, C. P. C. et al. Urinary Incontinence in Climacteric Women With or Without Depressive Symptoms: A Cross-Sectional Study. **Female Pelvic Medicine & Reconstructive Surgery**, v. 27, n. 2, p. e442-e447, 2021.

SOUZA, G. R. et al. Assessment of the antibacterial, cytotoxic and antioxidant activities of *Morus nigra* L.(Moraceae). **Brazilian Journal of Biology**, v. 78, n. 2, p. 248-254, may./aug. 2017.

SPOTTER, B. et al. Menopause. **Primary Care: Clinics in Office Practice**, 45, n. 4, p. 625-641, 2018. Disponível em: [https://www.primarycare.theclinics.com/article/S0095-4543\(05\)70317-1/fulltext](https://www.primarycare.theclinics.com/article/S0095-4543(05)70317-1/fulltext) . Acesso em: 20 jan. 2023.

STOLBERG, M. From the "climacteric disease" to the "male climacteric" The historical origins of a modern concept. **Maturitas**, v. 58, n. 2, p. 111-116, Oct 2007.

STUTE, P. et al. Cognitive health after menopause: Does menopausal hormone therapy affect it?. **Best Practice & Research Clinical Endocrinology & Metabolism**, v. 35, n. 6, p. 101565, 2021.

SUN Y, WANG W, ZHOU C, MA X, BAI W, ZHANG J, YANG Q, WANG K, JIA J, LIU G, QIN L. Changes in TRPV1 expression in the POA of ovariectomized rats regulated by NE-dependent α 2-ADR may be involved in hot flashes. **Ann Anat**, v. 232, nov. 2020.

SWAR, G. et al. Activity based evaluation of a traditional Ayurvedic medicinal plant: *Saraca asoca* (Roxb.) de Wilde flowers as estrogenic agents using ovariectomized rat model. **Journal of ethnopharmacology**, v. 195, p. 324-333, 2017.

TAG, H. M. Hepatoprotective effect of mulberry (*Morus nigra*) leaves extract against methotrexate induced hepatotoxicity in male albino rat. **BMC Complement Altern Med**. v. 25, n. 15, p. 252, jul. 2015.

TALAULIKAR, V. Menopause transition: Physiology and symptoms. **Best practice & research Clinical obstetrics & gynaecology**, v. 81, p. 3-7, may. 2022.

The NAMS 2017 Hormone Therapy Position Statement Advisory Panel. The 2017 hormone therapy position statement of The North American Menopause Society. **Menopause**, v. 24, n. 7, p. 728-753, jul. 2017.

THIYAGARAJAN, Dhanalakshmi K.; BASIT, Hajira; JEANMONOD, Rebecca. Physiology, menstrual cycle. In: **StatPearls [Internet]**. StatPearls Publishing, jan. 2021.

TOMA, L. et al. Compostos fenólicos que exercem efeitos lipídicos-reguladores, anti-inflamatórios e epigenéticos como tratamentos complementares em doenças cardiovasculares. **Biomoléculas**, v. 10, n. 641, 2020.

TURAN, I. et al. Antiproliferative and apoptotic effect of *Morus nigra* extract on human prostate cancer cells. **Saudi Pharmaceutical Journal**, v. 25, n. 2, p. 241-248, 2017.

VANONI, Ana Paula Nunes Bitencourt. Avaliação da atividade fitoestrogenica do extrato hidroalcoólico e da infusão das folhas de *Morus nigra* L. **Acta Scientiae Veterinarie**, v.35, n. 3, p. 403-404, 2006.

VASCONCELLOS, L. S. et al. Influência da ooforectomia na variação ponderal em ratas jovens e adultas. **Arquivos Brasileiros de Endocrinologia & Metabologia**, v. 48, p. 299-304, 2004.

- VAYÁ, A. et al. Associação de síndrome metabólica e seus componentes com hiperúricemia em uma população mediterrânea. **Clin Hemorheol Microcirc**, v. 60, p. 327-334, 2015.
- VIEIRA, F. A. P. **Caracterização química de frações de *Morus nigra* L. (Moraceae) e seu envolvimento nos sintomas da menopausa**: uma abordagem experimental. 2021. 44 f. Dissertação (Mestrado) - Programa de Pós Graduação em Química, Universidade Federal do Maranhão. São Luís, 2021.
- VIGGIANI, M.T. et al. Fitoestrógenos: ingestão dietética, biodisponibilidade e mecanismos de proteção contra lesões neoproliferativas colorretais. **Nutrientes**, 2019.
- VOLPATO, G. T. et al. Effect of *Morus nigra* aqueous extract treatment on the maternal–fetal outcome, oxidative stress status and lipid profile of streptozotocin-induced diabetic rats. **Journal of ethnopharmacology**, v. 138, n. 3, p. 691-696, 2011.
- WALLACE I. R. et al. Sex hormone binding globulin and insulin resistance. **Clinical Endocrinology**, v. 78, n. 3, p. 321-9, mar. 2013.
- Wang C, Yang F, Wang Q, Zhou X, Xie M, Kang P, Wang Y, Peng X. Nutritive Value of Mulberry Leaf Meal and its Effect on the Performance of 35-70-Day-Old Geese. **J Poultry Sci**. 2017 Jan 25;54(1):41-46
- WEISS, G. Endocrinology of parturition. **The Journal of Clinical Endocrinology and Metabolism**, v. 85, n. 12, p. 4421-4425, 2000.
- Xing L, Zhao FM, Cao YF, Wang M, Mei S, Li SP, Cai ZY Principal component analysis of mineral elements and fatty acids composition in flaxseed from ten different regions. **Spectroscopy and Spectral Analysis**, v. 34, n. 9, p. 2538-2543, 2014.
- XU, L. et al. Phenolic compounds isolated from *Morus nigra* and their α -glucosidase inhibitory activities. **Natural product research**, v. 34, n. 5, p. 605-612, 2020.
- XU, L. J. et al. Isoprenylated flavonoids from *Morus nigra* and their PPAR γ agonistic activities. **Fitoterapia**, v. 127, p. 109-114, 2018.
- XU, X. L. et al. Estrogen Biosynthesis and Signal Transduction in Ovarian Disease. **Frontiers in Endocrinology**, v. 13, mar. 2022.
- ZENI, A. L. B. et al. Evaluation of phenolic compounds and lipid-lowering effect of *Morus nigra* leaves extract. In: ACADEMIA BRASILEIRA DE CIÊNCIAS, 2017, Rio de Janeiro. **Anais...** Rio de Janeiro: ABC, 2017. v. 89, p. 2805-2815.
- ZHANG, Dihua et al. Relationship between serum uric Acid and bone mineral density the general population and in rats with experimental hyperuricemia. **J Bone Miner Res** 30, n. 6, p. 992-999, jun. 2015.

ANEXO

Anexo 1 – Parecer Comitê de Ética

	UNIVERSIDADE FEDERAL DO MARANHÃO COMISSÃO DE ÉTICA NO USO DE ANIMAIS - CEUA CIAEP: 02.0341.2019	
		Comissão de Ética no Uso de Animais
<u>CERTIFICADO</u>		<u>*01/2020*</u>
<p>Certificamos que a proposta intitulada: "AVALIAÇÃO DOS EFEITOS DAS FRAÇÕES DO EXTRATO ETANÓLICO DAS FOLHAS DA <i>Morus nigra</i> L. (AMORA) EM ANIMAIS COM HIPOESTROGENISMO", Processo nº 23115.036194/2019-16, sob a responsabilidade da Profa. Dra. Haissa Oliveira Brito, que envolve a produção, manutenção ou utilização de animais pertencentes ao filo Chordata, subfilo Vertebrata (exceto humanos), para fins de pesquisa científica (ou ensino) - encontra-se de acordo com os preceitos da Lei nº 11.794, de 8 de outubro de 2008, do Decreto nº 6.899, de 15 de julho de 2009, e com as normas editadas pelo Conselho Nacional de Controle de Experimentação Animal (CONCEA), e foi considerado APROVADO pela Comissão de Ética no Uso de Animais (CEUA - UFMA) da Universidade Federal do Maranhão, na reunião realizada em 06/12/2019.</p>		
<p>We certify that the proposal: "Evaluation of the effects from the ethanolic extract fractions of <i>Morus nigra</i> L. leaves (blackberry) in animals with hypostrogenism", Process n. 23115.036194/2019-16, under the responsibility of Prof. Dr. Haissa Oliveira Brito, which involves the production, maintenance and/or use of animals belonging to the phylum Chordata, sub phylum Vertebrata (except humans beings) for scientific research purposes (or teaching) - is in accordance with Law No. 11,794, of October 8, 2008, Decree No. 6.899, of July 15, 2009, as well as with the rules issued by the National Council for Control of Animal Experimentation (CONCEA), and was APPROVED by the Ethics Committee on Animals Use of the Federal University of Maranhão (CEUA - UFMA), in meeting of 12/06/2019.</p>		
Finalidade da Proposta: Pesquisa		Área: Bioprospecção
Vigência da Proposta: 02/03/2020 à 02/03/2022.		
Comissão de Ética no Uso de Animais		
Origem:	Biotério Central da UFMA	Amostra
Espécie:	Camundongos <i>(Mus musculus)</i>	42
Sexo:	Fêmeas	
Idade:	8 semanas	
Peso:	25-30 g	
Linhagem/Raça:	Swiss	

Origem:	Biotério Central da UFMA	Amostra
Espécie:	Ratos <i>(Ratus norvegicus)</i>	42
Sexo:	Fêmeas	
Idade:	8 semanas	
Peso:	200-220 g	
Linhagem/Raça:	Wistar	



UNIVERSIDADE FEDERAL DO MARANHÃO
COMISSÃO DE ÉTICA NO USO DE ANIMAIS - CEUA
CIAEP: 02.0341.2019



Comissão de Ética no Uso de Animais

Local do experimento: Biotério setorial do Laboratório de Farmacologia do Centro de Ciências Biológicas e da Saúde – CCBS/UFMA.

São Luís, 02 de março de 2020.

Prof. Dr. Rafael Cardoso Carvalho
Presidente da Comissão de Ética no uso de Animais – CEUA/UFMA



Comissão de Ética no Uso de Animais