



UNIVERSIDADE FEDERAL DO MARANHÃO
CENTRO DE CIÊNCIAS BIOLÓGICAS E DA SAÚDE
PROGRAMA DE PÓS-GRADUAÇÃO EM ODONTOLOGIA
MESTRADO/DOUTORADO



**INFLUÊNCIA DO TRATAMENTO ENDODÔNTICO SOBRE A
ESPESSURA DENTINÁRIA NA REGIÃO DA CONCAVIDADE
MESIAL DO 1º. PRÉ-MOLAR SUPERIOR**



**SÃO LUÍS
2015**

UNIVERSIDADE FEDERAL DO MARANHÃO
CENTRO DE CIÊNCIAS BIOLÓGICAS E DA SAÚDE
PROGRAMA DE PÓS-GRADUAÇÃO EM ODONTOLOGIA
NÍVEL MESTRADO

**INFLUÊNCIA DO TRATAMENTO ENDODÔNTICO SOBRE A
ESPESSURA DENTINÁRIA NA REGIÃO DA CONCAVIDADE
MESIAL DO 1^o. PRÉ-MOLAR SUPERIOR**

SÃO LUÍS

2015

CÍNTIA GONÇALVES CARVALHO ROSALEM

**INFLUÊNCIA DO TRATAMENTO ENDODÔNTICO SOBRE A ESPESSURA
DENTINÁRIA NA REGIÃO DA CONCAVIDADE MESIAL DO 1º. PRÉ-MOLAR
SUPERIOR**

Dissertação apresentada ao Programa de Pós-Graduação
em Odontologia como parte dos requisitos para a
obtenção do título de Mestre em Odontologia.

Orientador: Prof^ª Dr^ª. Cláudia Maria Coêlho Alves

Co-orientadora: Prof^ª Dr^ª. Soraia de Fátima Carvalho Souza

SÃO LUÍS

2015

Rosalem, Cíntia Gonçalves Carvalho

Influência do Tratamento Endodôntico sobre a Espessura Dentinária na Região da Concavidade Mesial do 1º. Pré-Molar Superior. / Cíntia Gonçalves Carvalho Rosalem. –São Luís, 2015.

Nº f.

Orientador: Cláudia Maria Coêlho Alves

Co-orientador: Soraia de Fátima Carvalho Souza

Dissertação (Mestrado em Odontologia) – Universidade Federal do Maranhão, UFMA, 2015.

1. Anatomia; Dente Pré-molar; Microtomografia por raio-x I. Avaliação da Prevalência das Concavidades Radiculares em Pré-Molares Superiores.

CDU

CÍNTIA GONÇALVES CARVALHO ROSALEM

**INFLUÊNCIA DO TRATAMENTO ENDODÔNTICO SOBRE A ESPESSURA
DENTINÁRIA NA REGIÃO DA CONCAVIDADE MESIAL DO 1º. PRÉ-MOLAR
SUPERIOR**

A Comissão julgadora da Defesa do Trabalho Final de Mestrado em Odontologia,
em sessão pública realizada no dia / / , considerou a candidato(a).

APROVADO

REPROVADO

- 1) Examinador: Prof. Dr.
- 2) Examinador: Prof. Dr.
- 3) Presidente (Orientador): Prof. Dr.

*“O segredo é não correr atrás das
borboletas... É cuidar do jardim para
que elas venham até você”*

Mário Quintana

Dedico este trabalho à Marina, minha filha. O melhor de mim, a minha estrela. Que passou comigo por todas as dificuldades e mesmo com minhas ausências, esteve sempre com seu sorriso iluminado e seus olhinhos brilhando, me dando forças para que eu seguisse em frente. Ao meu marido, Leonardo, que sempre me incentivou para que eu realizasse meus sonhos. Meu amor, meu companheiro, ao meu lado sempre e para tudo que eu preciso.

Mãe e pai, se eu estou aqui hoje, concluindo o Mestrado, é por causa de vocês, que sempre colocaram seus filhos na frente de tudo, se privando muitas vezes dos seus próprios sonhos para termos uma boa formação escolar e nos proporcionar uma vida melhor. Obrigada por tudo! Sei que estão sempre olhando por mim e torcendo pela minha felicidade. Mãe, você foi essencial para a minha tranquilidade nesta reta final. Obrigada!

AGRADECIMENTOS ESPECIAIS

À minha orientadora, professora Cláudia Maria Coelho Alves, idealizadora deste trabalho e não mediu esforços para que ele acontecesse. Agradeço por me acolher mesmo sem me conhecer e por estar sempre pronta para me ouvir e me ajudar em tudo o que precisei. Obrigada pelo seu apoio e incentivo.

À professora Soraia de Fátima Carvalho Souza. Obrigada pelos seus ensinamentos e pela sua co-orientação a este trabalho.

Ao professor Wander José da Silva e à professora Altair Antoninha Del Bel Cury, da Faculdade de Odontologia de Piracicaba (FOP) / Unicamp, pela receptividade e por tornarem possível este trabalho.

AGRADECIMENTOS

A Deus por me dar forças para seguir meu caminho.

Ao amigo Dimorvan Bordin, por toda a sua ajuda no laboratório do Micro-CT da FOP. Sem você eu não conseguiria. Obrigada pelos seus ensinamentos, por ficar horas e horas comigo, dividindo seus conhecimentos e fazendo com que este trabalho acontecesse. Por tirar minhas dúvidas, mesmo de longe e por ceder seu tempo para tanto me ajudar.

À colega Karla Rovaris, aluna do Doutorado em Radiologia da FOP / Unicamp, que muito me ajudou, esclarecendo minhas dúvidas tantas e tantas vezes, mesmo estando tão ocupada. Muito obrigada!

À querida Érica Valois, pela sua essencial ajuda nesta pesquisa. Você contribui bastante com seus conhecimentos em Endodontia, sua competência e disponibilidade em ajudar.

Ao professor Vandilson Pinheiro Rodrigues, obrigada pelo seu apoio a este trabalho

Ao professor Darlon Martins de Lima pela receptividade e pelo apoio que sempre ofereceu.

À Faculdade de Odontologia de Piracicaba / UNICAMP, instituição onde foi feita a parte prática desta pesquisa. Ao técnico do laboratório, Adriano Luis Martins. Obrigada pelo apoio e pela disponibilidade.

À CAPES, pelo apoio à minha pesquisa.

Aos meus irmãos, Renata e Conrado, pelos conselhos, pelo companheirismo e por trazerem tanta alegria para a minha vida.

A minha tia Selva. Devo muito do que sou profissionalmente a você. Sua dedicação ao trabalho, sua maneira leve de ver as dificuldades, a seriedade com a qual sempre trabalhou, o respeito ao paciente, sua vontade eterna de aprender mais sempre me encantaram. Obrigada por tudo, tia. Aos meus tios queridos. Pelos conselhos, pelo incentivo à minha profissão, pela ajuda com os materiais na faculdade e principalmente, por me quererem tão bem. Amo vocês!

Às minhas amigas de turma Marjorie Nunes, Mayara Abas Frazão, Samantha Freitas, Luana Dias e Monique Mouchrek. Meninas, com vocês tudo ficou mais leve e colorido. Vocês moram no meu coração!

À minha amiga Marjorie Nunes, pela sua amizade e pelo incentivo que sempre me deu para que tudo desse certo. Te admiro muito, amiga. Você é muito especial e querida!

À amiga Camilla Figueiredo, por servir de exemplo muitas vezes e por ter sempre uma palavra de amizade e incentivo. Conviver com você foi muito bom.

À professora Adriana Vasconcelos, por ter me recebido com tanto carinho em sua disciplina. Você é um exemplo de dedicação, generosidade e competência.

À professora Andrea Dias Neves Lago, pelo incentivo, pelos abraços sinceros, pela sua alegria e generosidade. Conviver com você foi um presente para mim.

À professora Liana Linhares, que conheci logo que cheguei em São Luís e foi um anjo para mim, aqui. Obrigada por ter me recebido tão bem, pelos conselhos e por estar sempre pronta a ajudar.

À querida Josi Coelho, secretária do Programa de Pós-Graduação em Odontologia da UFMA, sempre muito solícita e competente. Obrigada pela sua ajuda e pelo seu carinho.

Aos demais professores e funcionários da UFMA, que direta e indiretamente contribuíram para a minha formação.

SUMÁRIO

RESUMO.....	01
ABSTRACT.....	02
1 INTRODUÇÃO.....	03
2 CAPÍTULO I -.....	07
3 CONSIDERAÇÕES FINAIS	24
REFERÊNCIAS.....	25

ANEXO A – Figuras

ANEXO B – Diretrizes para publicação de trabalhos na Brazilian Oral Research.

Manuscrito a ser submetido à Revista Brazilian Oral Research

INFLUÊNCIA DO TRATAMENTO ENDODÔNTICO SOBRE A ESPESSURA DENTINÁRIA NA REGIÃO DA CONCAVIDADE MESIAL DO 1^o. PRÉ-MOLAR SUPERIOR

RESUMO

Introdução: As concavidades radiculares podem ter influência no tratamento odontológico. Variações na morfologia radicular são sugeridas como a principal causa de perfurações e outros tipos de falhas. A diminuição da espessura dentinária na parede do canal radicular, em dentes submetidos a tratamentos endodônticos, pode ser agravada por procedimentos como raspagem e alisamento radicular e preparos para pinos intrarradiculares, especialmente em áreas onde a concavidade está presente. **Objetivo:** avaliar a influência da concavidade radicular da face mesial dos primeiros pré-molares superiores na espessura e no volume de dentina antes e após instrumentação endodôntica e raspagem e alisamento radicular. **Métodos:** Vinte e sete primeiros pré-molares superiores foram analisados quanto à presença de concavidade proximal. Os dentes foram então avaliados, através do método da microtomografia computadorizada (Micro-CT), onde foi analisada a espessura e o volume de dentina. Os dentes foram novamente digitalizados após instrumentação endodôntica e raspagem e alisamento radicular. Os dados foram submetidos à análise estatística descritiva. Para avaliação da espessura dentinária foi utilizado o teste t para amostra pareadas e para avaliação do volume dentinário, o teste de Wilcoxon ($p < 0,05$). **Resultados:** As concavidades radiculares estavam presentes em todas as faces mesiais dos dentes avaliados. A espessura de dentina na região da concavidade diminuiu, em milímetros, de $1,81 \pm 0,25$ para $1,55 \pm 0,26$ ($p < 0,001$) e o volume dentinário diminuiu, em milímetros cúbicos, de $148,37 \pm 43,53$ para $140,36 \pm 37,09$ ($p < 0,001$) após a instrumentação endodôntica e raspagem e alisamento radicular. **Conclusão:** Pode-se concluir que as concavidades radiculares estiveram presentes em 100% dos dentes analisados. A espessura de dentina na região da concavidade diminuiu consideravelmente após a instrumentação endodôntica e raspagem e alisamento radicular, assim como o volume de dentina no terço cervical da raiz também diminuiu após os tratamentos realizados.

Palavras-chave: Anatomia; Dente Pré-Molar; Microtomografia por Raio-X

ABSTRACT

Introduction: The root concavities may influence the dental treatment. Variations in root morphology are suggested as the main cause of perforations and other types of failures. The decrease in dentin thickness in the wall of the root canal in teeth subjected to endodontic treatment can be aggravated by procedures such as scaling and root planing and preparation for intracanal posts, especially in areas where the concavity is present. **Objective:** To evaluate the influence of root concavity mesial on the thickness and volume of dentin of maxillary first premolars before and after endodontic instrumentation and scaling and root planing. **Methods:** Twenty-seven first premolars were analyzed for the presence of the proximal concavity. The teeth were then evaluated using the method of computed microtomography (micro-CT), where the thickness and the volume of dentin was examined. The teeth were scanned again after endodontic instrumentation and scaling and root planing. The data were submitted to descriptive statistical analysis. To evaluate the dentin thickness was used t test for paired samples and to evaluate the dentin volume, the Wilcoxon test ($p < 0.05$). **Results:** The root concavities were present in all mesial surfaces of teeth examined. The dentin thickness in the region of the concavities decreased in millimeters, of 1.81 ± 0.25 to 1.55 ± 0.26 ($p < 0.001$) and decreased dentin volume in cubic millimeters of 148.37 ± 43.53 to 140.36 ± 37.09 ($p < 0.001$) after endodontic instruments and scaling and root planing. **Conclusion:** It can be concluded that the root concavities were present in 100% of the analyzed teeth. The dentin thickness in the region of the concavities decreased considerably after endodontic instruments and scaling and root planing, and the volume of dentin at the cervical third of the root also reduced after the treatments.

Keywords: Anatomy; Bicuspid; X-Ray Microtomography

1. INTRODUÇÃO

Os primeiros pré-molares superiores possuem uma anatomia complexa; portanto, podem ser considerados dentes difíceis de serem tratados¹. O conhecimento pré-terapêutico de variantes da anatomia dental é essencial para o clínico e pode exercer grande impacto sobre o resultado do tratamento odontológico^{2,3}. O entendimento da anatomia radicular e de suas alterações morfológicas é de extrema relevância para que haja uma maior conservação de tecido dental nos procedimentos terapêuticos e restauradores, uma vez que a fratura radicular é um problema frequente na prática clínica e pode comprometer o prognóstico da manutenção de um dente na cavidade bucal⁴.

Aspectos genéticos e variações raciais podem resultar em diferentes números de raízes em um mesmo grupo de dentes e até mesmo em variações anatômicas^{5,6}. O desenvolvimento dos dentes ocorre devido à interação entre o epitélio oral e o tecido mesenquimal subjacente, durante a Odontogênese. A embriologia dos tecidos dentais é promovida pelo complexo epitélio-mesenquimal, mediante interações entre as células e entre a célula e a matriz extracelular. As variações morfológicas ocorrem pela interação anormal dos tecidos durante as fases do desenvolvimento do dente⁷. A presença de concavidades radiculares nas superfícies proximais e como elas podem ter influência no tratamento odontológico vêm sendo mostradas em diversas pesquisas^{8,9-13}.

Estudos apontam a presença de concavidades radiculares proximais em pré-molares^{9,12-14}, sendo mais presentes no primeiro pré-molar superior^{12,13,15-18}, dente que se apresenta na forma birradicular na maior parte dos casos^{19,20}. Fox and Bosworth⁹ (1987) realizaram um estudo que avaliou a presença de concavidades em diversos grupos de dentes, de incisivos a molares, e notaram que 100% dos pré-molares superiores apresentavam concavidades nas faces proximais.

De acordo com Contin²¹ (1990), os pré-molares superiores apresentam uma concavidade na face mesial, que se inicia abaixo do ponto de contato e se estende apicalmente. Em pesquisa com 60 primeiros pré-molares superiores onde avaliou, por meio de um perfilômetro, a presença da concavidade radicular proximal em dentes uni e birradiculares, detectou a profundidade e localização das concavidades nestes dois grupos de dentes. O autor concluiu que todos os dentes

estudados apresentaram, na face mesial, uma concavidade que se inicia logo abaixo da área de contato e se estende apicalmente até abaixo da junção amelo-cementária.

Tamse¹⁶ (2000) e Lammertyn¹² (2009) observaram a presença de uma concavidade na face palatina da raiz vestibular dos primeiros pré-molares superiores em 97% e 83% das amostras, respectivamente. Zhao, et al.¹³ (2014) também analisaram a presença de concavidades em primeiros pré-molares superiores e inferiores, e encontraram uma maior prevalência de concavidades nos dentes superiores, especialmente nas faces mesiais.

A morfologia radicular requer uma cuidadosa avaliação antes da instrumentação endodôntica⁵, que é apontada como uma potencial causa de formação de trincas no dente⁴. A presença de concavidades pode agravar ainda mais este quadro, por significar uma diminuição da espessura da estrutura dental na região¹². Variações na morfologia radicular são sugeridas como a principal causa de perfurações radiculares e outros tipos de falhas^{3,12,16}. Da mesma forma, a diminuição da espessura dentinária na parede do canal radicular, em dentes submetidos a tratamentos endodônticos, pode ser agravada por procedimentos como raspagem e alisamento radicular e preparos para pinos intrarradiculares^{12,15,16}.

Além disso, pesquisas indicam que as características anatômicas das raízes podem estar relacionadas ao início e evolução de doenças periodontais^{8,9,11-13,15,22-24}. A presença de concavidades ou sulcos na raiz produz uma superfície rugosa e irregular, favorecendo o acúmulo de biofilme bacteriano nestas regiões. O tratamento da superfície radicular, assim como a higiene bucal, pode ser dificultado pela presença destas alterações morfológicas^{9-11,13,22,25,26}.

Novaes, et al.²⁵ (2001) avaliaram a influência das concavidades radiculares na regeneração tecidual guiada em caninos com e sem concavidades. Eles concluíram que as concavidades radiculares influenciaram negativamente na regeneração tecidual, dificultando a adaptação das membranas nestes locais. Em outra pesquisa, Zhao, et al.¹³(2014) realizaram um estudo *in vivo* para verificar a relação entre as concavidades radiculares e a periodontite crônica em primeiros pré-molares. O nível de profundidade de sondagem e a perda de inserção clínica foram maiores nos dentes que apresentavam concavidades. Além disso, eles observaram uma diferença significativa no índice de biofilme em pacientes com e sem concavidades radiculares. Os dentes

que possuíam concavidades apresentaram índices de biofilme mais altos, assim como defeitos ósseos em forma de crateras.

De acordo com Ong and Neo²⁶ (1990), a presença de uma concavidade proximal que se inicia acima da junção amelo-cementária pode influenciar no sucesso de procedimentos restauradores, dificultando a correta adaptação da matriz interproximal restauradora e criando degraus, que irão propiciar o acúmulo de biofilme nesta região, podendo influenciar negativamente na saúde do tecido periodontal adjacente.

Diversos métodos são utilizados para estudar a morfologia dental, incluindo uma simples inspeção visual, seccionamento dos dentes, além de avaliações por meio de exames radiográficos, fotografias e perfilômetros. Estas técnicas permitem a análise do dente em apenas duas dimensões. Além disso, requerem mais tempo e são mais passíveis de erro^{8,9,12,14,16,18,20,23}.

Raiden, et al.¹⁵ (2001) realizaram uma pesquisa que avaliou a confiabilidade do exame radiográfico na medição da espessura radicular em pré-molares. Os autores concluíram que embora algumas características anatômicas possam ser vistas radiograficamente como linhas bem definidas, quando o feixe de raios-X atravessa o objeto a certo ângulo, o objeto pode aparecer como uma imagem borrada na radiografia. Isto pôde ser observado em seu estudo, devido às superfícies proximais dos pré-molares superiores, que possuem planos inclinados e concavidades nas superfícies proximais.

Recentemente, o método de digitalização dos dentes através de micro tomografia computadorizada (Micro CT) vem sendo utilizado na Odontologia para investigar as características morfológicas das raízes e dos condutos^{1,18,24,27-29}. Por meio deste artifício, as amostras são digitalizadas e as imagens são obtidas por meio da projeção de feixes de Raios-X em diferentes ângulos da amostra. O conjunto de imagens obtidas pode ser convertido em seções que representam uma imagem tridimensional, podendo-se fazer análises morfológicas e métricas dos dentes em diversas áreas da Odontologia. Este método tem como vantagens a precisão e a confiabilidade, uma vez que permite a avaliação destes dentes em três dimensões, diferente do método de radiografias convencionais, que não permitem a visualização do objeto como um todo^{1,18}.

De acordo com Grande, et al.²⁷ (2012), o Micro CT oferece uma maneira simples, reprodutível de reconstrução de imagens em 3D, além de ser uma avaliação não invasiva da anatomia dental. Um número significativo de informações pode ser conseguido por meio desta técnica. As fatias dos dentes podem ser reconstruídas nos planos sagital, coronal e transversal e podem ser apresentados em imagens de duas ou três dimensões. Do mesmo modo, possuem a vantagem de consumir menos tempo e poucas dificuldades podem ser encontradas em sua execução. A técnica radiográfica, por exemplo, é mais propensa a produzir imagens com artefatos e distorções da anatomia dental. Além disso, não permite a observação da anatomia externa e interna dos dentes ao mesmo tempo.

Al-Shahrani, et al.¹⁸ (2013) realizou um trabalho com Micro CT que analisou a presença de concavidades radiculares em pré-molares superiores, na face palatina da raiz vestibular. Eles avaliaram 23 dentes, observando a presença, localização e extensão das concavidades e a espessura da dentina nestas regiões. Foi detectada a presença da concavidade em todas as amostras estudadas. Quanto à localização, a concavidade se iniciou após a área de furca na maioria dos casos (56,6%), em 39,1% das amostras ela se iniciou antes da área de furca e em 4,4% dos casos, ela teve início exatamente onde a área de furca se inicia. A extensão da concavidade foi negativamente relacionada com a espessura de dentina na parede palatina das raízes; ou seja, quanto maior a extensão da concavidade, menor foi a espessura de dentina na parede radicular.

Considerando que a anatomia dental e a espessura dentinária podem ter influência sobre o diagnóstico e tratamento restaurador¹⁸, o presente trabalho teve como objetivo avaliar a influência da concavidade radicular da face mesial dos primeiros pré-molares superiores na espessura e no volume de dentina antes e após instrumentação endodôntica e raspagem e alisamento radicular. A hipótese nula é que a instrumentação endodôntica e a raspagem e alisamento radicular não interferem na profundidade da concavidade.

2. CAPÍTULO I

Especialidade: Anatomia

Manuscript to be submitted to the Brazilian Oral Research

INFLUÊNCIA DO TRATAMENTO ENDODÔNTICO SOBRE A ESPESSURA DENTINÁRIA NA REGIÃO DA CONCAVIDADE MESIAL DO 1º. PRÉ-MOLAR SUPERIOR

Influence of endodontic treatment on the dentin thickness of the mesial concavity of maxillary first premolar

*Cíntia Gonçalves Carvalho Rosalem / +55(98) 98200-0088 cintiarosalem@gmail.com

**Soraia de Fátima Carvalho Souza / +55 98 33018575 emaildasoso@gmail.com

***Dimorvan Bordin / dimorvan_bordin@hotmail.com +55 19 2106-5295

****Erica Martins Valois / ericavalois@hotmail.com +55 98 98169-2223

*****Wander José da Silva / +55 19 2106-5295 wanderjose@yahoo.com

*****Cláudia Maria Coêlho Alves / +55(98) 99112-8871 cmcoelho@gmail.com

*DDs, MSc. Postgraduate Program in Dentistry, Dental School of Federal University of Maranhão, São Luís, MA, Brazil

**DDs, MSc, PhD, Post Doc. Dentistry II Department. Dental School of Federal University of Maranhão, São Luís, MA, Brazil

***DDs, MSc, PhD student. Prosthodontics and Periodontology Department, Piracicaba Dental School, University of Campinas, Piracicaba, SP, Brazil.

**** DDs, MSc, PhD student. Postgraduate Program in Dentistry, Dental School of Federal University of Maranhão, São Luís, MA, Brazil

*****DDs, MSc, PhD, Post Doc student. Prosthodontics and Periodontology department, Piracicaba dental school, University of Campinas, Piracicaba, SP, Brazil.

*****DDs, MSc, PhD. Dentistry II Department. Dental School of Federal University of Maranhão, São Luís, MA, Brazil

Resumo

As concavidades radiculares podem ter influência no tratamento odontológico. Variações na morfologia radicular são sugeridas como a principal causa de perfurações e outros tipos de falhas. A diminuição da espessura dentinária na parede do canal radicular, em dentes submetidos a tratamentos endodônticos, pode ser agravada por procedimentos como raspagem e alisamento radicular (RAR), especialmente em áreas onde a concavidade está presente. Com o propósito de avaliar a influência da concavidade radicular da face mesial dos 1^{os} pré-molares superiores na espessura e no volume de dentina antes e após instrumentação endodôntica e RAR, vinte e sete primeiros pré-molares superiores foram analisados quanto à presença de concavidade mesial. Os dentes foram avaliados pelo método da microtomografia computadorizada (Micro-CT), onde foram analisados a espessura e o volume de dentina. Eles foram novamente digitalizados após os tratamentos realizados. Os dados foram submetidos à análise estatística descritiva. Para avaliação da espessura dentinária foi utilizado o teste t para amostra pareadas e para avaliação do volume dentinário, o teste de Wilcoxon ($p < 0,05$). As concavidades radiculares estavam presentes em todas as faces mesiais das amostras. A espessura de dentina na região da concavidade diminuiu, em milímetros, de $1,79 \pm 0,24$ para $1,62 \pm 0,25$ ($p < 0,001$) e o volume dentinário diminuiu, em milímetros cúbicos, de $148,37 \pm 43,53$ para $140,36 \pm 37,09$ ($p < 0,001$) após os tratamentos. As concavidades radiculares estiveram presentes em 100% dos dentes analisados. A espessura de dentina na região da concavidade diminuiu consideravelmente após os tratamentos, assim como o volume de dentina no terço cervical da raiz.

Palavras-chave: Anatomia; Dente Pré-Molar; Microtomografia por Raio-X

ABSTRACT

The root concavities may influence the dental treatment. Variations in root morphology are suggested as the main cause of perforations and other failures. The decrease in dentin thickness in the wall of the root canal in teeth subjected to endodontic treatment can be aggravated by procedures such as scaling and root planning (RAR), especially in areas where the concavity is present. In order to evaluate the influence of root concavity mesial on the thickness and volume of dentin of maxillary first premolars before and after endodontic instrumentation and RAR, twenty-seven first premolars were analyzed for the presence of the proximal concavity. The teeth were then evaluated using the method of computed microtomography (micro-CT), where the thickness and the volume of dentin was examined. They were scanned again after the treatments performed. The data were submitted to descriptive statistical analysis. To evaluate the dentin thickness was used t test for paired samples and to evaluate the dentin volume, the Wilcoxon test ($p < 0.05$). The root concavities were present in all mesial surfaces of teeth examined. The dentin thickness in the region of the concavities decreased in millimeters, of 1.79 ± 0.24 to 1.62 ± 0.25 ($p < 0.001$) and decreased dentin volume in cubic millimeters of 148.37 ± 43.53 to 140.36 ± 37.09 ($p < 0.001$) after treatment. The root concavities were present in 100% of the analyzed teeth. The dentin thickness in the region of the concavities decreased considerably after treatment, as well as the volume of dentin at the cervical third of the root.

Keywords: Anatomy; Bicuspid; X-Ray Microtomography

Introdução

A presença da concavidade radicular pode comprometer o prognóstico do tratamento endodôntico. Uma cuidadosa avaliação da anatomia radicular deve ser realizada antes do tratamento, uma vez que a presença de concavidades pode levar à grande diminuição da espessura de dentina nesta região¹. Estudos apontam que as variações na morfologia radicular podem ser a principal causa de perfurações radiculares e outros tipos de falhas, como problemas periodontais e restaurações inadequadas^{2,3,4}. Além disso, a diminuição da espessura dentinária na parede do canal radicular, em dentes submetidos a tratamentos endodônticos, pode ser agravada por procedimentos como raspagem radicular e preparos para pinos intrarradiculares^{3,4,5,6,7}.

As características anatômicas das raízes podem estar relacionadas ao início e evolução de doenças periodontais^{1,3,7,9,10,11,12,13,14}. A presença de concavidades na raiz produz uma superfície rugosa e irregular, favorecendo o acúmulo de biofilme bacteriano nestas regiões. O tratamento da superfície radicular, assim como a higiene bucal, pode ser dificultado pela presença destas alterações anatômicas^{1,9,10,12,13,14,15}.

Zhao, et al.¹⁴ (2014) realizaram um estudo in vivo para verificar a relação entre as concavidades radiculares e a periodontite crônica em primeiros pré-molares. O nível de profundidade de sondagem e a perda de inserção clínica foram maiores nos dentes que apresentavam concavidades. Além disso, os dentes que possuíam concavidades apresentaram índices de biofilme mais altos, assim como defeitos ósseos em forma de crateras.

Estudos recentes vêm utilizando como metodologia para análise da morfologia dental, a microtomografia computadorizada (Micro-CT)^{12,16,17,18,19}. Por meio desta técnica, os dentes são

digitalizados, formando imagens em fatias micrométricas. Estas imagens são reconstruídas, reproduzindo o elemento dental em duas ou três dimensões. Trata-se de um artifício confiável, reprodutível e simples, além de não ser uma técnica invasiva, pois não requer o seccionamento do dente para análise de suas particularidades¹⁷.

Os pré-molares superiores são dentes de extrema importância do ponto de vista funcional e estético. Sua reabilitação requer um cuidadoso conhecimento da estrutura dental, principalmente das concavidades proximais, uma vez que estes dentes fraturam com frequência²¹. Desta forma, o presente trabalho tem como propósito determinar a prevalência das concavidades radiculares nas faces proximais de 1^{os} pré-molares superiores, além de avaliar a espessura e o volume de dentina radicular antes e após tratamento endodôntico e raspagem e alisamento radicular.

Material e Métodos

Trata-se de um estudo analítico experimental, onde quarenta primeiros pré-molares superiores, extraídos por motivos ortodônticos, foram cedidos para a pesquisa pelo Banco de Dentes Humanos da Universidade Federal do Maranhão. Destes, após aplicados os critérios de inclusão, por meio do qual foram selecionados dentes hígidos, sem qualquer traço de fratura e com o ápice radicular totalmente formado, vinte e sete dentes foram utilizados neste estudo. Até o início da pesquisa os dentes foram armazenados em água destilada, com trocas semanais, sob refrigeração²².

Análise Visual das Características Morfológicas:

Os dentes foram avaliados quanto ao número de raízes e medidas como largura e comprimento radicular foram analisadas com o auxílio de um paquímetro digital (Sagyma, São

Paulo/BR) e uma lupa odontológica que permite avaliar estrutura com aumento de até de 04 (Bioart, São Carlos-São Paulo/BR).

Preparo das Amostras para Análise em Micro CT

Para serem digitalizadas, os dentes foram incluídos em uma base de polivinilsiloxano ou silicona de adição (Express® – 3M ESPE, Sumaré-SP/BR), posicionada na tampa de um recipiente plástico de modo a permitir que a amostra fosse reposicionada no mesmo local, durante as 02 digitalizações de cada dente. Para que o dente fosse corretamente posicionado de forma perpendicular à base de silicone, eles foram presos antes à ponta de um delineador com o auxílio de cola quente, para que então fossem introduzidos na base de silicone.

Digitalização e Análise Inicial das Amostras:

Os dentes foram digitalizados pelo sistema de micro tomografia computadorizada SkyScan 1174 X-Ray Microtomograph (SkyScan® Kontich, Belgium), e as imagens foram fornecidas em fatias de 16,6µm de espessura. As amostras foram posicionadas no micro tomógrafo de forma que o feixe de raios-X ficasse perpendicular ao dente. Foi utilizado um filtro de alumínio de 0,5mm de espessura. Após a digitalização, as amostras foram novamente armazenadas em água destilada e mantidas sob refrigeração.

As imagens obtidas foram reconstruídas pelo programa SkyScan NV N-Recon, 2011, em cortes coronais, sagitais e transversais. Porém, somente os cortes transversais foram utilizados para detectar a presença das concavidades.

Medidas Iniciais do Volume de Dentina

Por meio destes cortes, pôde-se calcular o volume inicial de dentina nas amostras, utilizando o programa SkyScan CT-Analyser Version 1.10, 2010. A avaliação do volume foi feito no terço cervical das raízes, local onde estão localizadas as concavidades proximais. Cada raiz teve o seu comprimento dividido em terços. As fatias selecionadas para as medidas do volume foram: a primeira fatia logo abaixo à junção amelo-cementária acrescida do número de fatias que compunham o terço cervical de cada dente. Após selecionada a região de interesse, o programa forneceu a medida em milímetros cúbicos da área em questão.

Medidas Iniciais da Espessura de Dentina

Foram realizadas medidas iniciais da espessura de dentina nas paredes mesial, distal, vestibular e palatina dos dentes (figuras 1 e 2). Selecionou-se para esta medição as dez primeiras fatias do terço cervical da raiz, logo abaixo da junção cimento-esmalte (JCE) de cada dente. Foi utilizado o programa Image J.Ink 1.48V para análise destas medidas.

Medidas Iniciais das Concavidades Proximais

Foram obtidas as medidas de profundidade das concavidades radiculares em cada dente, através do programa Image J.Ink 1.48V. Foi selecionada a primeira fatia do terço cervical da raiz de cada dente, logo abaixo da junção cimento-esmalte (JCE). Inicialmente, foi traçada uma linha tangente à porção mais convexa da raiz (figura 3), para servir de referência para a segunda linha traçada (figura 4), onde foi possível determinar a profundidade da concavidade radicular em milímetros.

Instrumentação Endodôntica e Raspagem e Alisamento Radicular:

Os dentes foram adaptados em manequim odontológico no cabeçote e fixados por meio de alginato e instrumentados endodonticamente. A técnica utilizada foi a Recíproca, por meio da utilização do aparelho Reciproc® (VDW, Munich, Germany). Foram irrigados com solução de hipoclorito de sódio a 0,5% durante a instrumentação e, posteriormente, com EDTA trissódico (Biodinâmica, Ibiporã-PR /BR), para remoção de material inorgânico. Em seguida, foram submetidos à raspagem e alisamento radicular nas faces mesiais, com curetas tipo Gracey 11-12 (Hu Friefy – Chicago,/ U.S.A), afiadas após a cada procedimento. Foram feitos 10 movimentos de raspagem por face. Tanto a raspagem e alisamento radicular quanto a endodontia foram realizadas por profissionais especializados, que não tinham conhecimento do objetivo do estudo.

Digitalização e Análise Final das Amostras:

Os dentes foram digitalizados após os tratamentos aos quais eles foram submetidos. As imagens finais foram reconstruídas e o volume final da dentina no terço cervical radicular foi obtido, com o intuito de comparar os volumes de dentina antes e após os tratamentos realizados. Da mesma forma, foi utilizado o programa SkyScan CT-Analyser Version 1.10, 2010 para o cálculo do volume.

Medidas Finais da Espessura de Dentina

Foram realizadas medidas da espessura de dentina nas paredes mesial, distal, vestibular e palatina (figura 5) dos dentes após a instrumentação endodôntica e raspagem e alisamento radicular. Assim como na primeira análise de espessura, selecionou-se para esta medição as dez primeiras fatias do terço cervical da raiz, logo abaixo da junção cimento-esmalte (JCE) de cada dente. Foi utilizado o programa Image J.Ink 1.48V para análise destas medidas.

Medidas Finais das Concavidades Proximais:

Foram obtidas novamente as medidas de profundidade das concavidades radiculares após os tratamentos realizados, utilizando a mesma metodologia da medição anterior.

Análise estatística

Os dados foram tabulados em planilha eletrônica Excel e posteriormente analisados pelo programa estatístico Bioestat (versão 5.0). Os dados de concavidade e espessura dentinária foram submetidos à estatística descritiva. A variável dependente foi a espessura dentinária. As variáveis independentes foram os tratamentos endodôntico e a raspagem radicular e a presença de concavidade. Também foram tomadas as medidas do volume de dentina no terço cervical.

A normalidade da distribuição dos valores de espessura dentinária nas paredes distal, vestibular e palatina foi aferida pelo teste Shapiro-Wilk, sendo observada distribuição normal entre os grupos. Os dados de espessura dentinária antes e após o tratamento foram comparados pelo teste t para amostras relacionadas. O nível de significância adotado foi de 5% ($p < 0.05$). A correlação entre as medidas de espessura dentinária e as medidas da concavidade foi analisada por meio dos coeficientes de correlação de Pearson (r^2). O nível de significância foi estabelecido em $P < 0,05$.

A distribuição dos dados para o volume dentinário foi aferida pelo teste Shapiro-Wilk, sendo observada distribuição assimétrica entre os grupos. Os dados de volume dentinário antes e após o tratamento foram comparados pelo teste de Wilcoxon para amostras relacionadas. O nível de significância adotado foi de 5% ($p < 0.05$). A correlação entre as medidas de volume dentinário e as medidas da concavidade foi analisada por meio dos coeficientes de correlação de Spearman (r_s).

A normalidade da distribuição dos valores da medida da concavidade foi aferida pelo teste Shapiro-Wilk, sendo observada distribuição normal entre os grupos. Os dados da medida

de concavidade antes e após o tratamento foram comparados pelo teste t para amostras relacionadas. O nível de significância adotado foi de 5% ($p < 0.05$).

Resultados

Dos 27 dentes analisados, 01 era unirradicular e 26 eram birradiculares. Os dados da largura e comprimento das raízes estão expostos na Tabela 1.

A prevalência de concavidade foi de 100% dos dentes avaliados. A localização da concavidade foi no terço cervical das raízes, logo abaixo da junção cimento-esmalte, na face mesial. A média da profundidade inicial foi de 0.47 ± 0.23 ($p < 0.0001$) e a média da profundidade após os tratamentos foi de 0.55 ± 0.22 ($p < 0.0001$).

Os dados de espessura dentinária estão expressos na Tabela 2 e mostram redução após a instrumentação endodôntica e raspagem e alisamento radicular.

Os dados do volume dentinário e profundidade da concavidade estão expostos na Tabela 3 e mostram que o volume e a profundidade das concavidades foram reduzidos após os tratamentos.

Quanto ao teste de correlação de Pearson, os resultados mostraram que houve forte correlação negativa entre a espessura dentinária e a profundidade da concavidade ($r = -0.4204$, $p = 0.0289$), rejeitando-se assim a hipótese nula, o que significa que as medidas de concavidade foram alteradas pelo tratamento.

Discussão

A hipótese nula testada neste estudo foi rejeitada; ou seja, a profundidade da concavidade foi alterada após os tratamentos realizados. O objetivo do presente estudo foi avaliar a influência da concavidade radicular da face mesial dos 1^{os} pré-molares superiores na espessura e no volume de dentina antes e após instrumentação endodôntica e RAR.

Dos 27 dentes avaliados, foi observado que 96,3% eram birradiculares e 3,7%, unirradiculares. Outros estudos também ressaltaram que a maioria dos primeiros pré-molares superiores se apresenta com duas raízes^{23,24,25}. Kartal, et al.²⁵ (1998) observaram em seu estudo que 61,32% dos pré-molares eram birradiculares, 37,31%, unirradiculares e 1,33% possuíam três raízes. Dababneh and Rodan²⁴ (2013) avaliaram 165 premolares maxilares e encontraram 60,6% pré-molares birradiculares, 37,57% unirradiculares e 1,81% com três raízes.

O conhecimento das variações anatômicas é essencial para o sucesso do tratamento odontológico. Procedimentos endodônticos, periodontais e restauradores podem ter seu prognóstico influenciado por características anatômicas como as concavidades radiculares proximais, que representam uma diminuição da espessura de dentina na região, quando presentes, e nem sempre são conhecidas pelos profissionais. As concavidades radiculares em pré-molares vêm sendo citadas há tempos em diversos estudos^{3,4,10,11,14,16,18,24,26,27}.

Todos os dentes avaliados possuíam uma concavidade na face mesial que se inicia na região da junção amelo-cementária e se estende apicalmente, em direção ao terço médio da raiz. O mesmo foi observado no trabalho de Ong and Neo²⁷ (1990), que avaliou a presença de concavidades proximais em 420 dentes e encontrou concavidades em 100% dos primeiros pré-molares maxilares examinados. Resultados similares foram encontrados por Booker and Loughlin²⁶ (1985), Fox and Bosworth¹⁰ (1987) e Zhao, et al.¹⁴ (2014).

Joseph, et al.²⁸ (1996) examinaram primeiros pré-molares superiores e encontraram concavidades em dentes birradiculares e unirradiculares. O índice de concavidades foi maior nas faces mesiais, onde se apresentaram mais profundas, quando comparados às faces distais. Dababneh and Rodan²⁴ (2013) também encontraram concavidades nas faces mesiais em 96% dos dentes examinados.

Diversos são os meios para se estudar a anatomia radicular e suas particularidades. Métodos como fotografias, inspeções visuais, seccionamento de raízes, interpretação radiográfica e fotomicrografia são utilizados em pesquisas odontológicas com este intuito. Tais artifícios consomem mais tempo e são mais passíveis de erros. Além disso, podem introduzir artefatos e distorções da anatomia do dente¹⁶.

O método utilizado neste trabalho para análise das concavidades proximais foi o da microtomografia computadorizada (Micro CT) pela possibilidade de se obter uma amostra sem destruição e com maior quantidade de informações. A microtomografia computadorizada é considerada um método de referência para a pesquisa odontológica na reconstrução de imagens em três dimensões pela simplicidade e fácil reprodução²⁹, além de ser uma avaliação não invasiva da anatomia dental, pois não requer o seccionamento da estrutura dental¹⁷.

Uma vez que a espessura da dentina pode ser fina, especialmente onde as concavidades radiculares estão presentes³⁰ e estudos apontam a relação direta entre a perda de estrutura dental e a possibilidade de fratura^{12,21}, uma maior atenção deve ser dada à presença destas variações anatômicas nestes dentes.

Foram avaliados ainda, neste trabalho, a espessura de dentina na região da concavidade e o volume de dentina radicular nesta região, antes e após a instrumentação endodôntica e raspagem e alisamento radicular. Observou-se que houve uma diminuição na espessura de dentina na região da concavidade (0,26mm em média) e que o volume de dentina diminuiu consideravelmente após os tratamentos. A média da perda de volume de dentina no terço cervical após os tratamentos foi de 8mm³. Sabe-se que há sempre uma perda de dentina durante tratamentos endodônticos e periodontais³¹. Um dos pontos relevantes deste trabalho foi confirmar, por meio de um método confiável, preciso e reprodutível, que a perda existe e que pode ser considerável. Em dentes que possuem concavidades radiculares e possuem uma menor quantidade de dentina nesta região, esta perda é ainda mais relevante e pode comprometer o prognóstico de um tratamento, caso a presença desta particularidade anatômica seja ignorada.

Conclusão

O profissional da área odontológica deve ter ciência da importância do conhecimento da anatomia radicular, assim como das suas variações e particularidades. Pode-se concluir com este estudo que as concavidades radiculares estiveram presentes em 100% dos dentes analisados. A espessura de dentina diminuiu consideravelmente após a instrumentação endodôntica e raspagem e alisamento radicular, assim como o volume de dentina no terço cervical da raiz também diminuiu após os tratamentos realizados.

Tabelas

Tabela 1. Medidas das raízes, expressas em milímetros (mm).

	Largura média±dp*	Comprimento Raiz média±dp	Comprimento Raiz média±dp
Dente Unirradicular	8,74±0,67	15,00	-
Dentes Birradiculares	8,74±0,68	15,18±1,79(V)	13,17±1,64(P)

*dp-desvio padrão

Tabela 2 - Relação entre a espessura dentinária em todas as faces antes e após a instrumentação endodôntica e raspagem e alisamento radicular.

	Antes do tratamento	Após Tratamento	
	média±dp●	média±dp	valor de p
Face mesial	1.79±0,24	1,62±0,25	p<0.0001*

Face distal	2,00±0,25	1,82±0,23	p<0.0001**
Face vestibular	2,37±0,29	2,04±0,42	p<0.0001**
Face palatina	2,41±0,26	2,19±0,25	p<0.0001**

●dp-desvio padrão

* Teste de Wilcoxon

** Teste t para amostras relacionadas

Tabela 3 - Relação entre o volume dentinário do terço cervical das raízes e das medidas de profundidade de concavidade antes e após a instrumentação endodôntica e raspagem e alisamento radicular.

	Antes do tratamento	Após o Tratamento	
	média±dp*	média±dp	
Volume do terço cervical (mm ³)	148,37±43,53	140,36±37,09	p<0,001**
Profundidade da concavidade	0,47±0,23	0,55±0,22	p<0,0062**

*dp-desvio padrão

** Teste t para amostras relacionadas

Referências

1. Rios CM, Pustiglioni FE, Romito GA. Biometric study of the width, length and depth of the root trunk groove of human lower second molars. *Pesqui Odontol Bras.* 2002;16(1):26-30.

2. Jha P, Nikhil V, Arora V, Jha M. The root and root canal morphology of the human mandibular premolars: A literature review. *J Res Dent*. 2013;1(1):3-10.
3. Lammertyn PA, Rodrigo SB, Brunotto M, Crosa M. Furcation groove of maxillary first premolar thickness and dentin structures. *J Endod*. 2009;35(6):814-17.
4. Tamse A, Katz A, Pilo R. Furcation groove of buccal root of maxillary first premolars – a morphometric study. *J Endod*. 2000;26(6):359-363.
5. Bulut DG, Kose E, Ozcan G, Sekerci AE, Canger EM, Sisman Y. Evaluation of root morphology and root canal configuration of premolars in the Turkish individuals using Cone Beam computed tomography. *Eur J Dent*. 2015;9(4):551-557.
6. Almad IA, Alenezi MA. Root and root canal morphology of maxillary first premolars: A literature review and clinical consideration. *J Endod*. 2016;42(6):861-72.
7. Raiden G, Koss S, Costa L, Hernandez JL. Radiographic measurement of residual root thickness in premolars with post preparation. *J Endod*. 2001;27(4):296-298.
8. Haralur SB, Al-Qahtani AS, Al-Qarni MM, Al-Homrany RM, Aboalkhair AE. Influence of remaining dentin wall thickness on the fracture strength of endodontically treated tooth. *J Conserv. Dent*. 2016;19(1):63-67.
9. Conde M, Tristão GC, Pustiglioni FE, Kon S. Implicações da anatomia radicular dos molares na terapêutica periodontal. *R G O*. 2001;49(1):52-4.
10. Fox SC and Bosworth BL. A morphological survey of proximal root concavities: a consideration in periodontal therapy. *JADA*. 1987;114(6):811-14.
11. Gher ME and Vernino AR. Root morphology – clinical significance in pathogenesis and treatment of periodontal disease. *JADA*. 1980;101(4):627-33.

12. Gu YC. A micro-computed tomographic analysis of maxillary lateral incisors with radicular grooves. *J Endod.* 2011;37(6):789-92.
13. Storrer CM, Sanchez PL, Romito GA, Pustiglioni FE. Morphometric study of length and grooves of maxillary lateral incisor roots. *Arch Oral Biol.* 2006;51(8):649-54.
14. Zhao H, Wang H, Pan Y, Pan C, Jin X. The relationship between root concavities in first premolars and chronic periodontitis. *J Periodontal Res.* 2014;49(2):213-219.
15. Pustiglioni FE and Romito GA. Influência das concavidades radiculares nas perdas clínicas de inserção, detectadas no exame clínico periodontal inicial. *Rev. Odontol USP.* 1999;13(4):375-381.
16. Al-Shahrani SM, Al-Sudani D, Almalik M, Gambarini G, AlRumaihi FA. Microcomputed tomographic analysis of the furcation grooves of maxillary first premolars. *Ann Stomatol.* 2013;4(1):142-148.
17. Grande NM, Plotino G, Gambarini G, Testarelli L, D Ambrosio F, Pecci R, et al. Present and future in the use of micro-CT scanner 3D analysis for the study of dental and root canal morphology. *Ann Ist Super Sanita.* 2012;48(1):26-34.
18. Li J, Li L, Pan Y. Anatomic Study of the Buccal Root with Furcation Groove and Associated Root Canal Shape in Maxillary First Premolars by Using Micro-Computed Tomography. *J Endod.* 2013;39(2):265-268.
19. Liu N, Li X, Liu N, Ye L, An J, Nie X, et al. A micro-computed tomography study of the root canal morphology of the mandibular first premolar in a population from southwestern China. *Clin Oral Investig.* 2013;17(3):999-1007.
20. Zhang D, Chen J, Lan G, Li M, An J, Wen X, Liu L, Deng M. The root canal morphology in mandibular first premolars: a comparative evaluation of cone beam

- computed tomography and micro-computed tomography. *Clin Oral Investig.* 2016 pp1-6 [Epub ahead of print]
21. Nothdurft FP, Seidel E, Gebhart F, Naumann M, Motter PJ, Pospiech PR. The fracture behavior of premolar teeth with class II cavities restored by both direct composite restorations and endodontic post systems. *J Dent.* 2008; 36(6):444-9.
 22. Nassif ACS, Tieri F, Ana PA, Botta SB, Imperato JCP. Estruturação de um banco de dentes humanos. *Pesqui Odontol Bras.* 2003;17(1):70-4.
 23. Bellizzi R and Hartwell G. Radiographic evaluation of root canal anatomy of in vivo endodontically treated maxillary premolars. *J Endod.* 1985;11(1):37-39.
 24. Dababneh R and Rodan R. Anatomical landmarks of maxillary bifurcated first premolars and their influence on periodontal diagnosis and treatment. *J Int Acad Periodontol.* 2013;15(1):8-15.
 25. Kartal N, Ozçelik B, Cimilli H. Root canal morphology of maxillary premolars. *J Endod.* 1998;24(6):417-419.
 26. Booker BW and Loughlin DM. A morphologic study of the mesial root surface of the adolescent maxillary first bicuspid. *J Periodontol.* 1985;56(11):666-670.
 27. Ong G and Neo J. A survey of approximal root concavities in an ethnic Chinese population. *Arch Oral Biol.* 1990;35(11):925-928.
 28. Joseph I, Varma VRR, Bhat KM. Clinical significance of furcation anatomy of the maxillary first premolar: a biometric study on extracted teeth. *J Periodontol.* 1996;67(4):386-389.

29. Maret D, Molinier F, Braga J, Peters OA, Telmon N, Treil J. Accuracy of 3D reconstructions based on cone beam computed tomography. *J Dent Res.* 2010;89(12):1465-1469.
30. Bellucci C and Perrini N. A study on the thickness of radicular dentine and cementum in anterior and premolar teeth. *Int Endod J.* 2002;35(7):594-606.
31. Milani AS, Froughreyhani M, Rahimi S, Jafarabadi MA, Paksefat. The effect of root canal preparation on the development of dentin cracks. *Iran Endod J.* 2012;7(4):177-182.

Legendas de figuras

Figura 1: Medidas iniciais da espessura de dentina nas paredes mesial e distal, em milímetros.

Figura 2: Medidas iniciais da espessura de dentina nas paredes vestibular e palatina, em milímetros.

Figura 3: Linha tangente à porção mais convexa da raiz.

Figura 4: Profundidade da concavidade radicular em milímetros.

Figura 5: Medidas finais da espessura de dentina nas paredes mesial, distal, vestibular e palatina, em milímetros.

3. CONSIDERAÇÕES FINAIS

Os resultados desta pesquisa apontam que as concavidades radiculares estiveram presentes em 100% dos dentes analisados. A espessura de dentina na região da concavidade diminuiu de $1,81\text{mm}\pm 0,25$ para $1,55\text{mm}\pm 0,26$ após o tratamento endodôntico e raspagem radicular. O volume de dentina no terço cervical das raízes também sofreu uma perda de $148,37\text{mm}^3\pm 43,53$ para $140,36\text{mm}^3\pm 37,09$, após os tratamentos realizados. A profundidade da concavidade mesial aumentou de $0,47\text{mm}\pm 0,23$ para $0,55\text{mm}\pm 0,22$.

Este trabalho vem contribuir com novos dados, podendo contribuir para o bom prognóstico dos tratamentos a serem realizados nos dentes em questão, uma vez que a presença de concavidades representa uma diminuição da espessura de dentina e a quantidade de dentina está relacionada inversamente a resistência à fratura. Além disso, os primeiros pré-molares superiores são dentes que fraturam com frequência e importantes do ponto de vista funcional e estético. Outro fato que dá credibilidade ao estudo é o método da microtomografia computadorizada (Micro CT), utilizado para análise das amostras, por ser um método preciso, reprodutível e menos passível de erros.

REFERÊNCIAS

1. LI, J; LI, L; PAN, Y. Anatomic Study of the Buccal Root with Furcation Groove and Associated Root Canal Shape in Maxillary First Premolars by Using Micro-Computed Tomography. **J Endod**, v. 39, n.2, p.265-268, 2013.
2. ROBINSON, S; CZERNY, C; GAHLEITNER, A; BERNHART, T; KAINBERGER, F. M. Dental CT evaluation of mandibular first premolar root configurations and canal variations. **Oral Sur Oral Med Oral Pathol Oral Radiol Endod Journal**, v. 93, n.3, p. 328-32, 2002.
3. JHA, P; NIKHIL, V; ARORA, V; JHA, M. The root and root canal morphology of the human mandibular premolars: A literature review. **J Res Dent**, v. 1, n.1, p. 3-10, 2013.
4. MILANI, A.S; FROUGHREYHANI, M; RAHIMI, S; JAFARABADI, M. A; PAKSEFAT. The effect of root canal preparation on the development of dentin cracks. **Iran Endod J**, v. 7, n. 4, p. 177-182, 2012.
5. CLEGHORN, B. M; CHRISTIE, W. H; DONG, C. C. S. The root and root canal morphology of the human mandibular first premolar: A literature review. **J Endod**, v. 33, n. 5, p. 509-16, 2007.
6. GIRON, G; GOMEZ, P; MORALES, L; LEON, M; MORENO, F. Rasgos morfológicos y métricos dentales coronales de pré-molares superiores e inferiores em escolares de três instituições educativas de Cali, Colombia. **Int J Morphol**, v. 27, n. 3, p. 913-25, 2009.

7. FUENTES, R; GONZALO, V. G. H; SAAVEDRA, R; SOTO, P. C. C. Double Anatomical variations in a single patient: endodontic treatment and rehabilitation of a three-rooted first premolar. Case report. **Int J Morphol**, v. 31, n. 1, p. 45-49, 2013.
8. GHER, M. E and VERNINO, A. R. Root morphology – clinical significance in pathogenesis and treatment of periodontal disease. **JADA**, v. 101, n. 4, p. 627-33, 1980.
9. FOX, S. C and BOSWORTH, B. L. A morphological survey of proximal root concavities: a consideration in periodontal therapy. **JADA**, v. 114, n. 6, p. 811-14, 1987.
10. PUSTIGLIONI, F. E. and ROMITO, G. A. Influência das concavidades radiculares nas perdas clínicas de inserção, detectadas no exame clínico periodontal inicial. **Rev Odont USP**, v. 13, n. 4, p. 375-381, 1999.
11. RIOS, C. M; PUSTIGLIONI, F. E; ROMITO, G. A. Biometric study of the width, length and depth of the root trunk groove of human lower second molars. **Pesqui Odontol Bras**, v. 16, n. 1, p. 26-30, 2002.
12. LAMMERTYN, P. A; RODRIGO, S. B; BRUNOTTO, M; CROSA, M. Furcation groove of maxillary first premolar thickness and dentin structures. **J Endod**, v. 35, n. 6, p. 814-17, 2009.
13. ZHAO, H; WANG, H; PAN, Y; PAN, C.; JIN, X. The relationship between root concavities in first premolars and chronic periodontitis. **J Period Res**, v. 49, n.2, p. 213-219, 2014.
14. BOOKER, B. W. and LOUGHLIN, D. M. A morphologic study of the mesial root surface of the adolescent maxillary first bicuspid. **J Periodontol**, v.56, n.11, p. 666-670, 1985.
15. RAIDEN, G; KOSS, S.; COSTA, L.; HERNANDEZ, J. L. Radiographic measurement of residual root thickness in premolars with post preparation. **J Endod**, v. 27, n. 4, p. 296-298, 2001.
16. TAMSE, A; KATZ, A; PILO, R. Furcation groove of buccal root of maxillary first premolars – a morphometric study. **J Endod**, v. 26, n. 6, p. 359-363, 2000.

17. BELLIZZI, R. and HARTWELL, G. Radiographic evaluation of root canal anatomy of in vivo endodontically treated maxillary premolars. **J Endod**, v. 11, n. 1, p. 37-39, 1985.
18. AL-SHAHRANI, S. M; AL-SUDANI, D; ALMALIK, M; GAMBARINI, G; ALRUMAIHI, F. A. Microcomputed tomographic analysis of the furcation grooves of maxillary first premolars. **Ann Stomatol**, v. 4, n. 1, p. 142-148, 2013.
19. KARTAL, N; OZÇELIK, B; CIMILLI, H. Root canal morphology of maxillary premolars. **J Endod**, v. 24, n. 6, p. 417-419, 1998.
20. DABABNEH, R. and RODAN, R. Anatomical landmarks of maxillary bifurcated first premolars and their influence on periodontal diagnosis and treatment. **J Int Acad Periodontol**, v. 15, n. 1, p. 8-15, 2013.
21. CONTIN, Ivo. *Estudo biométrico da concavidade da face mesial do primeiro pré-molar superior nos sentidos transversal e longitudinal, em relação à junção amelo-cementária*. 1990. Dissertação (Mestrado em Clínicas Odontológicas) - Faculdade de Odontologia da Universidade de São Paulo, São Paulo.
22. CONDE, M; TRISTÃO, G. C; PUSTIGLIONI, F. E; KON, S. Implicações da anatomia radicular dos molares na terapêutica periodontal. **R G O**, v. 49, n. 1, p. 52-4, 2001.
23. STORRER, C. M; SANCHEZ, P. L; ROMITO, G. A; PUSTIGLIONI, F. E. Morphometric study of length and grooves of maxillary lateral incisor roots. **Arch Oral Biol**, v. 51, n. 8, p. 649-654, 2006.
24. GU, Y. C. A micro-computed tomographic analysis of maxillary lateral incisors with radicular grooves. **J Endod**, v. 37, n. 6, p. 789-92, 2011.
25. NOVAES, A. B; TAMANI, J. P; OLIVEIRA, P. T; PALIOTO, D. B; ALMEIDA, A. L. G. Root trunk concavities as a risk factor for regenerative procedures of Class II furcation lesions in dogs. **J Periodontol**, v. 72, n. 5, p. 612-19, 2001.
26. ONG, G. and NEO, J. A survey of approximal root concavities in an ethnic Chinese population. **Arch Oral Biol**, v. 35, n. 11, p. 925-928, 1990.
27. GRANDE, N. M; PLOTINO, G.; GAMBARINI, G. TESTARELLI, L; D AMBROSIO, F; PECCI, R; et al. Present and future in the use of micro-CT scanner

- 3D analysis for the study of dental and root canal morphology. **Ann Ist Super Sanita**, v. 48, n. 1, p. 26-34, 2012.
28. GU, Y; ZHANG, Y; LIAO, Z. Root and canal morphology of mandibular first premolars with radicular grooves. **Arch Oral Biol**, v. 58, n. 1, p. 1609-1617, 2013.
29. LIU, N; LI, X; LIU, N; YE, L; AN, J; NIE, X; et al. A micro-computed tomography study of the root canal morphology of the mandibular first premolar in a population from southwestern China. **Clin Oral Investig**, v. 17, n. 3, p. 999-1007, 2013.

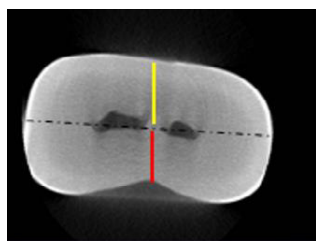
Anexo A: Figuras

Figura 1

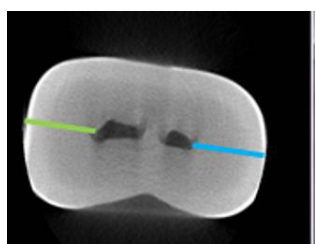


Figura 2




Figura 3

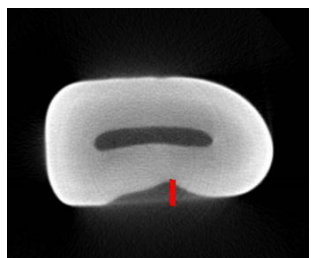


Figura 4

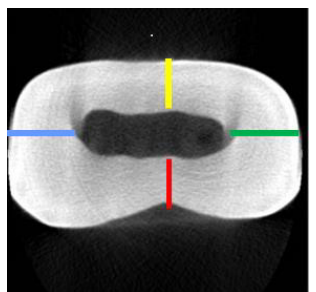


Figura 5

Anexo B: Normas e Diretrizes da Revista Brazilian Oral Research

ANEXO A

ANEXO B